

SENTETİK MATERYALLER İLE YÜZ KONTUR RESTORASYONU

Özlem KARATAŞ, Can KARACA, Mustafa YILMAZ, Haluk VAYVADA, Ali BARUTÇU

D.E.Ü. Tıp Fakültesi Plastik ve Rekonstrüktif Cerrahi Anabilim Dalı

ÖZET

Doğumsal ya da edinisel nedenlerle bir yüz yarısının hipoplazisi sonucu ortaya çıkabilen yüz asimetrisinin giderilmesinde değişik materyaller kullanılmaktadır. Hipoplazik bölgenin augmentasyonu için genellikle otojen materyaller tercih edilmektedir. Ancak son yıllarda yapılan çalışmalarda bazı sentetik materyallerin de aynı amaçla kullanılabilceği öne sürülmüştür. Kliniğimizde 1991-1997 yılları arasında yüzde asimetri tanısı konan 13 hastaya değişik sentetik materyallerle yüz kontur restorasyonu uygulanmıştır. Elde edilen sonuçlara göre bu materyallerin klinikte yeni bir seçenek oluşturabilecekleri düşünülmektedir.

Anahtar sözcükler: Yüz asimetrisi, Sentetik implant materyalleri, Kontur restorasyonu

SUMMARY

Various materials are used in case of repairing facial asymmetry, which can be caused by hypoplasia of one side of the face either resulting from congenitally or acquired defects. Generally autogenous materials are chosen for augmentation of the hypoplastic region. It has been suggested recently that some synthetic materials can be used for the same purpose. Thirteen patients having facial asymmetry underwent facial contour restoration procedure in our clinic between 1991-1997. Regarding the results obtained, it is thought that these materials can create a new alternative.

Key words: Facial asymmetry, Synthetic implant materials, Contour restoration

Doğumsal ya da daha sonradan meydana gelebilecek nedenlerle (Trauma, enfeksiyöz hastalıklar, tümör vb.) yüzün kırık ve kemik yapısında asimetri oluşması görüntünün bozulmasının yanında fonksiyonel eksikliklere de yol açabilir. Yüzün estetik görünümünü oluşturan ana faktör, yüzü meydana getiren yapılar arasındaki simetri dir. Estetiği oluşturan uyumun kaybı kişinin toplumsal konumunu da etkileyebilecek ruhsal problemleri beraberinde getirir. Bu kişilerde fonksiyonel bozukluğun arka plana atılarak öncelikle görünümünün düzeltilmesini istemeleri sık rastlanan bir durumdur. Bazı olgularda fonksiyonel kazanım tam olmasa bile görünümün düzeltilmesi kişi tarafından yeterli bulunabilir.

Yüz asimetrisi genellikle hipoplazi, nadiren bir

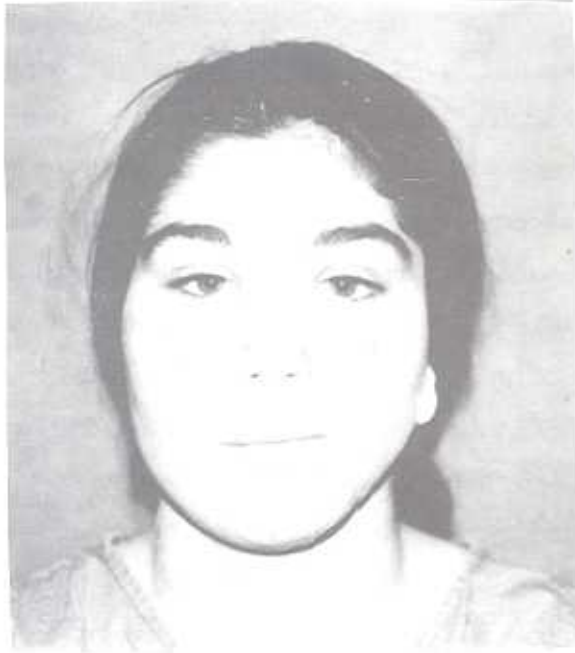bölgenin hipertrofisi ile meydana gelir. Hipertrofi de çözüm sıklıkla yalnız eksizyon gerektirdiğinden, tedavisi daha kolaydır.

Yüzde simetriyi oluşturmak için yapılacak kontur augmentasyonu; organik (kemik, kırık ve fasya, dermal ya da dermofet otogreftler, kemik, kırık ve homogreft ya da allogreftler) ya da sentetik (Silikon, metil metakrilat, poröz polietilen, politetrafloroetilen (PTFE), PTFE alüminyum tozu, fibrile PTFE, poliamid meş, dimetil polisiloksan) bir materyalle yapılabilir. Bu maddelerin değişik avantaj ve dezavantajları vardır. Otojen dokular reaksiyon veya rejeksiyon oluşturmaz. Bu nedenle plastik cerrahide ilk seçeneği oluştururlar. Son yıllarda geliştirilen sentetik materyaller ise otojen dokular gibi ek operasyon gerektir-

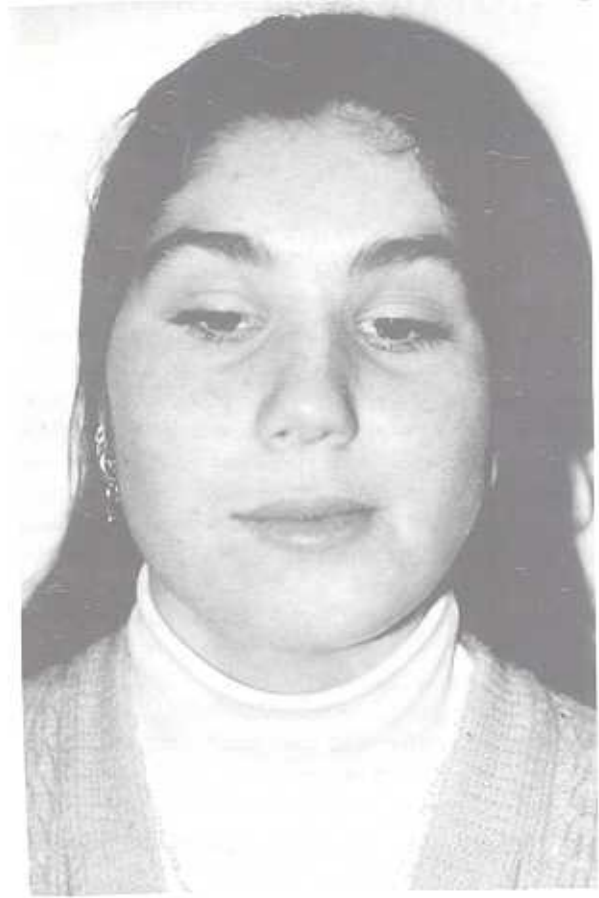memeleri, donör alan morbiditesinin söz konusu olmaması, kolay şekillendirilebilmeleri ve çevre dokular tarafından değişikliğe uğratılmamaları nedeniyle tercih edilmektedirler (1,2,3). Uygulanacak materyal kemik üzerine yerleştirilip serbest halde bırakılabilir veya rijid fiksasyon yöntemiyle alttaki kemiğe fikse edilebilir. Rijid fiksasyon uygulanması implantın rejeksiyon ve atılma olasılığını önemli ölçüde azaltır (4).

GEREÇ ve YÖNTEM

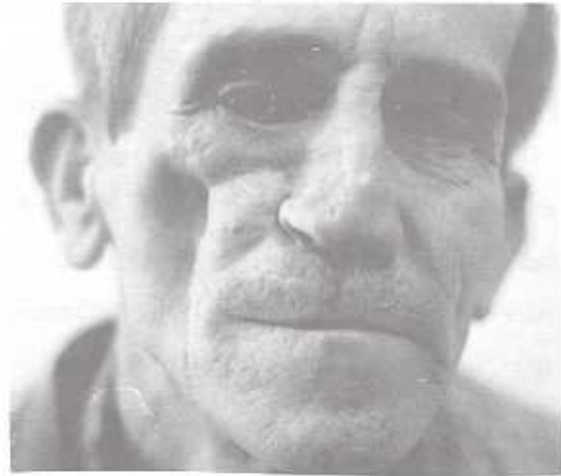
1991-1997 Yılları arasında kliniğimize başvuran 13 hastaya yüzde asimetri tanısı konulmuş, yapılan araştırmalarda doğumsal ya da gelişimsel nedenlerle bir yüz yarısında ya da yüzün bir bölgesinde kemik ve yumuşak doku defekti olduğu saptanmıştır. Hastalara değişik semetik materyaller ile yüz kontur restorasyonu uygulanmıştır (Şekil 1a, 1b, 2a, 2b, 3a, 3b). Olguların etiyojisi, kullanılan materyal ve metod Tablo 1' de verilmiştir.




Şekil 1a: Sol hemifasiyal mikrozomi, preoperatif görünüm



Şekil 1b: Silikon blok ile mandibula augmentasyonu, postoperatif görünüm



Şekil 2a: Sağ maksilla Ca, maksillektomi sonrası görünüm



Şekil 2b: Silikon blok ile yapılan augmentasyon sonrası rejeksiyon, otojen materyal ile onarım yapılan hastada postoperatif görünüm

TARTIŞMA

Yüzü oluşturan yapıların simetrisi, estetiği ve fonksiyonel bütünlüğü sağlar. Bu bütünlük yüz ve tüm vücudu içeren dengeyi oluşturur. Bu denge "fonksiyonel estetik" olarak adlandırılabilir. Yüz yapıları arasındaki oranların bozulduğu durumlarda meydana gelen asimetri estetik görünümü bozduğu gibi yüzün fonksiyonel özelliklerine de zarar verebilir. Bazı olgularda görüntünün bozulmasının getirdiği ruhsal problemler fonksiyonel eksiklikten daha önemli bir sorun haline gelebilir. Sunulan olgularımızdan birisini oluşturan, yirmi dokuz yaşındaki kadın hasta; küçük yaşta düşme sonrası alt çenede eğrilik ve ağızını açamama yakınmasıyla bölümümüze başvurmuş, yapılan araştırmalar sonucu hastada unilateral temporomandibuler eklem ankilozu ve mandibuler hipoplazi saptanmış, ilk operasyonda temporomandibuler eklemdaki ankiloz açılarak fonksiyonel iyileşme sağlanmıştır. Ancak izlem sırasında hastanın mutlu olmadığı ve görüntüsünün düzeltilmesini istediği anlaşılmıştır. Hastaya daha sonra silikon blok ile

mandibula kontur düzeltme operasyonu uygulanmış, böylece fonksiyonel iyileşmenin ardından ruhsal iyileşme de elde edilmiştir.



Şekil 3a: Sol hemifasiyal mikrozomi, preoperatif görünüm



Şekil 3b: Poröz polietilen ile mandibula augmentasyonu, postoperatif görünüm

Tablo I : Olguların etiolojisi, kullanılan materyal ve metod

No	Yaş	Seks	Tanı	Yöntem	Sonuç
1	34	K	Travmatik mandibula hipoplazisi	Silikon blok ile augment.	İyi
2	59	E	Sağ maksiller Ca - maksillektomi	Silikon implant ile augment.	Atılım
3	20	K	Sol hemifasiyal mikrozomi	Poröz polietilen ile mandibula augment.	İyi
4	23	K	Sol hemifasiyal mikrozomi	Silikon implant ile maksilla augment.	İyi
5	20	K	Sol hemifasiyal mikrozomi	Silikon implant ile mandibula ve zigoma augment.	İyi
6	21	E	Postenfeksiyöz maksiller hipoplazi	Poröz polietilen ile maksilla augment.	İyi
7	29	K	Travmatik mandibula hipoplazisi	Silikon ile augment.	İyi
8	48	E	Sağ maksiller Ca - maksillektomi	Politetrafloroetilen ile augment.	İyi
9	18	E	Sağ hemifasiyal mikrozomi	Poröz polietilen ile maksilla augment.	İyi
10	21	E	Travmatik maksilla hipoplazisi	Silikon implant ile augment.	İyi
11	57	K	Sağ maksiller Ca - maksillektomi	Silikon implant ile augment.	İyi
12	19	E	Enfeksiyon sonrası maksilla hipoplazisi	Politetrafloroetilen ile augment.	İyi
13	23	K	Sol hemifasiyal mikrozomi	Silikon implant ile mandibula augment.	İyi

Yüz kontur restorasyonunda son yılların tartışma konusu uygun materyal seçimidir. Bu konuda otojen materyaller öncelikli olarak kullanılır. Otojen dokunun organizmaya yabancı olmaması, vaskülarize olabilmesi, rejeksiyona uğramaması olumlu niteliklerdir, ancak rezorpsiyon olasılığı önemli bir dezavantajdır. Bunun yanında greftin elde edilmesi için ek bir cerrahi girişim gerekir ve donör alan morbiditesi söz konusudur. Materyal elde edildikten sonra operasyon sırasında şekillendirilmektedir, bu da operasyon zamanını uzatır. İmplantın kayması problem yaratabilir. Parsiyel rezorbe olan bir implant sıkı ve kötü bir skara neden olabilir. Özellikle büyük defekti bulunan hastalarda, elde edilen doku miktarı rekonstrüksiyon için yeterli olmayabilir.

(1,3,5). Bu nedenlerle son zamanlarda alloplastik materyallerin kullanımı gündeme gelmiştir. Biz de hastalarımızda değişik yapıda sentetik materyaller kullandık. Kullanılacak sentetik materyal yumuşak doku tarafından rezorbe olmamalı, inflamasyon ya da yabancı cisim reaksiyonu, allerji oluşturmamalı, kimyasal olarak inert olmalıdır. Ayrıca karsinojenik özellikleri olmamalı, kolay şekillendirilebilmeli ve yeterli fiksasyona izin vermelidir (2).

Silikon; yüz kontur restorasyonunda en sık kullanılan sentetik materyallerdendir. Kolayca şekillendirilebilir, volümü ve şekli değişmez, yüzeyi düzgündür. Enfeksiyon olasılığı ve özellikle rijid fiksasyon yapılmayan olgularda implantın yer değiştirebilmesi önemli dezavan-

tajlarıdır ancak yeterli drenaj, antibiyotik sağlandığında ve implant alttaki kemiğe fikse edilmişse çıkarılması gerekmez. Materyalin fiksasyonuna rağmen, kapsülü insize ederek implantı yerinden almak zor değildir. Kemiğe fikse edildiğinde palpable değildir ve kemiğe benzer his verir (3). Silikon kullandığımız olgularımızda, bir hasta dışında, minividalar yardımıyla rijid fiksasyon uyguladık. Böylece implant materyali kemiğe sıkıca adapte oldu. Rijid fiksasyon yöntemi implantın atılmasını engelleyen önemli bir etkidir (4). Nitekim biz bu yöntemi uyguladığımız olgularımızda implantın atılmasına hiç rastlamadık, rijid fiksasyon yapmadığımız ve implantı kemiğin üzerinde desteksiz bıraktığımız bir olgumuzda rejeksiyon ve atılım oldu.

Silikonun pek çok olumlu özelliği yanında dezavantajları da vardır. Vücuda yabancı bir cisimdir, bu nedenle bazı olgularda rejeksiyon görülebilir (3). Nitekim biz de bir olgumuzda benzer reaksiyonu izledik. Bu durumda implant geri çıkarılarak başka bir materyal (Otojen ya da sentetik) denenmelidir. Silikon üzerindeki dokularda gerginlik olmadan implante edilmelidir, üzerinde yeterli miktarda örtücü yumuşak doku bulunmalıdır. Bunun yanında bazı araştırmalarda yerleştirilen implantın altındaki kemikte erozyon saptanmıştır. Ancak biz radyografilerle uzun süre (6 yıl) izlediğimiz olgularımızın hiçbirinde implant altındaki kemikte erozyon saptamadık.

Poröz politetrafloroetilen; son yıllarda kullanımı artmış sentetik bir materyaldir. Klinik avantajları; implant içine doku gelişimiyle stabilizasyon

sağlanabilmesi, modifiye edilebilmesi ve şekil verilebilmesi, uygun konturu ve şekli koruyan kalıcı bir sertliği olması, aynı zamanda alttaki kemik kontura uyumu sağlayan bir fleksibiliteye sahip olmasıdır. İmplantın içine doğru yoğun bir doku gelişimi olur. Ek bir avantajı antibiyotik solüsyonlarının vakum impregnasyonuna olanak vermesidir. Poröz politetrafloroetilenle enfeksiyon riski çok düşüktür (2-4). Otojen materyale karşı iyi bir alternatiftir, preoperatif olarak hazırlanabilir (1).

Poröz yüksek dansiteli polietilen ise termoplastik özelliği nedeniyle implantın makromoleküler yapısı bozulmadan kolayca şekillendirilebilir. İmplant porları içine gelişen fibrovasküler doku materyale stabilite kazandırır. Artmış vaskülarite implantın enfeksiyonlara karşı dirençli olmasını da sağlar, yabancı cisim reaksiyonu ve kapsül oluşumu görülmez (6,7,8).

Sentetik materyaller yüz kemik augmentasyonunda otojen maddelere alternatif oluşturabilirler. Operasyon süresini azaltmaları, ek cerrahi girişim gerektirmemeleri, kolay şekillendirilebilmeleri, zamanla deformasyona uğramamaları bu materyallere üstünlük kazandırmaktadır. Vidalar yardımıyla alttaki kemiğe fikse edildiklerinde rejeksiyon ve atılım olasılığı çok azalmaktadır. Biz de klinik uygulamalarımızda değişik yapıda sentetik materyaller kullandık ve estetik yönden iyi sonuçlar elde ettik. Kullandığımız materyaller arasında klinik sonuçlar gözönüne alındığında belirgin bir fark olmadığını gördük. Tüm hastalarımız, elde edilen estetik sonucun memnuniyet verici olduğunu belirttiler. Ancak

göz önünde tutulması gereken bir nokta bu maddelerin pahalı materyaller olmalarıdır. Bu nedenle operasyon öncesi iyi planlama yapılarak

hastanın gereksinimini karşılayacak boyut ve şekildeki implant belirlenmelidir.

KAYNAKLAR

1. Antel DE: Implantation Materials. Smith JW., Aston SJ. Plastic Surgery, Boston, Toronto, London, Little, Brown and Company, 107, 1991.
2. Ralph E. Holmes : Alloplastic Implants. Joseph G. McCarthy, Plastic Surgery, WB. Saunders Company, 698, 1990.
3. Hinderer UT. Nasal Base, Maxillary and Infraorbital Implants-Alloplastic. Aesthetic surgery of the facial Skeleton, Clinics in Plastic Surgery, 18:87, 1991.
4. Munro IR. Rigid Fixation and Facial Asymmetry. Rigid Fixation and Bone Grafts in Craniofacial Surgery. Clinics in Plastic Surgery, 16:187, 1989.
5. Stratoudakis AC: Principles of Bone Transplantation. Georgiade N, Essentials of Plastic, Maxillofacial and Reconstructive Surgery, Baltimore, Williams & Wilkins, 69, 1987.
6. Spector M, Harmon SL, Kreutner A: Characteristics of tissue growth into proplast and porous polyethylene implants in bone. J. Biomed. Mater. Res., 13:677, 1979.
7. Shanbhag A, Friedman HI, Augustine J, Von Recum AF: Evaluation of porous polyethylene for external ear reconstruction. Ann. Plast. Surg., 24:32, 1990.
8. Klawitter JJ, Bagwell JG, Weinstein AM, Sauer BW: An evaluation of bone ingrowth into porous high density polyethylene. J. Biomed. Mater. Res. 10:311, 1976