

# İNTRAKRANİAL KAVERNÖZ HEMANJİOMALAR - MR GÖRÜNTÜLEME

Metin MANİSALI\* , Arzu KOVANLIKAYA\* , Dinç ÖZAKSOY\* , Ümit KOÇAK\*\* ,  
M. Ünal KİRİŞOĞLU\*\*\* , Carolyn V. DYCKE\*\*\*\*

D.E.Ü. Tıp Fakültesi Radyodiagnostik Anabilim Dalı\*  
SSK İzmir Hastanesi Radyodiagnostik Anabilim Dalı\*\*  
D.E.Ü. Tıp Fakültesi Beyin Cerrahisi Anabilim Dalı\*\*\*

The Cleveland Clinic Foundation, Radiodiagnostic Department, Cleveland, USA\*\*\*\*

## ÖZET

Sıklıkla santral sinir sisteminde yerleşim gösteren kavernöz hemanjiomalar, anjiyografik olarak saptanamayan vasküler malformasyonların bir formudur. Bu lezyonların tanısında MR görüntüleme en etkin yöntemdir. Çalışmamızda herbirinde birden fazla lezyon saptanan iki intrakranial kavernöz hemanjioma olgusu eşliğinde, kavernöz hemanjiomaların MR görünüm özellikleri tartışılmıştır. **Anahtar sözcükler:** Vasküler malformasyonlar, kavernöz hemanjioma, MR

## SUMMARY

Cavernous hemangiomas, which are frequently encountered in central nervous system are one form of angiographically occult vascular malformations. In the diagnosis of these lesions, MR imaging is the most sensitive technique. Here, in view of two intracranial cavernous hemangioma cases that had multiple lesions we evaluated the MR appearances of cavernous hemangiomas.

**Key words:** Vascular malformations, cavernous hemangioma, MR

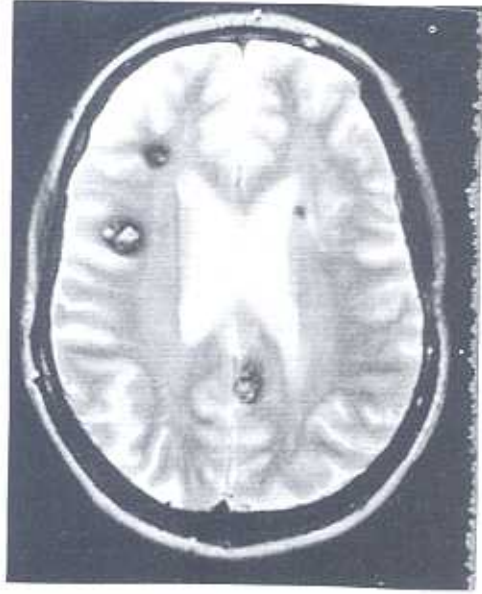
Kavernöz hemanjiomalar (KH) sıklıkla santral sinir sisteminde yerleşim gösteren vasküler malformasyonlardır. Bu lezyonlar tüm intrakranial serebrovasküler malformasyonların %5-15'ini, spinal vasküler anomalilerin ise %5-12'sini oluşturur (1,2). İntrakranial yerleşen lezyonlar genelde tek olarak izlenmekle beraber birden fazla sayıda da gözlenebilirler. Bu çalışmada çok sayıda lezyon saptanan iki intrakranial hemanjiom olgusu eşliğinde kavernöz hemanjiomaların MR görünüm özellikleri tartışılmıştır.

## OLGULAR

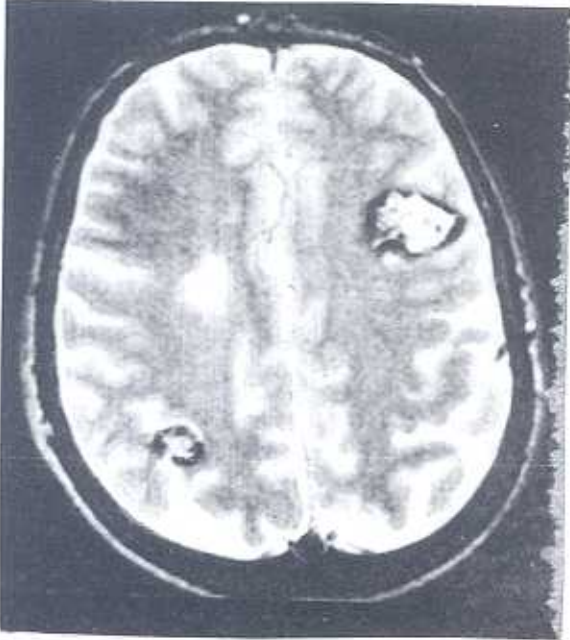
**Olgu 1:** 45 yaşında bayan hastanın yapılan MR (1.5 T) görüntüleme tetkikinde en büyüğü 3 cm olan beşi supratentorial, biri infratentorial (mezensefalik) yerleşimli 6 adet lezyon izlendi. Lezyonlardan 5'inin T1 ve T2 ağırlıklı sekans-

larda hipointens bir halo ile çevrili olup, iç yapılarının T2 ağırlıklı sekanslarda retiküler yapıda ve heterojen intensitede olduğu dikkati çekti. Lezyonlardan en büyük olanının çevresinde T2 ağırlıklı görüntülerde ödemle uyumlu hiperintens alan tespit edildi. Lateral ventrikül ön boynuz komşuluğundaki milimetrik bir lezyonun ise hipointens olduğu izlendi (Şekil 1).

**Olgu 2:** 59 yaşında erkek hastanın yapılan MR (1.5 T) görüntüleme tetkikinde en büyüğü 3 cm çapında 3 adet supratentorial yerleşimli lezyon izlendi. Lezyonlardan ikisinde T2 ağırlıklı sekansla kavernöz hemanjiom için tipik olan ve hemosiderin halkası olarak yorumlanan hipointens halo ile retiküler yapıda heterojen intensitede görünüm izlendi. Ancak en küçük olan lezyonun hipointens olduğu ve halo içermediği dikkat çekti (Şekil 2).



Şekil 1: T2 ağırlıklı fast spin-eko aksiyel kesitte hipointens halo ile çevrelenmiş, iç kısımları heterojen olmakla beraber hiperintens 3 adet kavernöz hemanjiom izlenmekte. Sol lateral ventrikül korpusuna yakın konumda yine kavernöz hemanjiom ile uyumlu ek bir milimetrik hipointens alan mevcuttur.



Şekil 2: Konveksiteye yakın geçen T2 ağırlıklı fast spin-eko aksiyel kesitte iki adet retiküler iç yapı gösteren hiperintens lezyon izlenmekte. Lezyonların etrafında hemosiderin birikimine bağlı hipointens halolar mevcut. Lezyon boyutlarına göre kitle etkisine ikincil sulkal silinmenin belirgin olmaması ve ödem ile uyumlu perilezyoner hiperintensitenin olmaması bu lezyonların tümörlerden ayrılmasında önem taşımakta.

## TARTIŞMA

Konjenital serebrovasküler malformasyonlar 4 gruba incelenir: arteriovenöz malformasyon (AVM), venöz anjioma, kavernöz hemanjioma, kapiller telenjiektazi (3). AVM'ler dahil olmak üzere anjiografi ile tespit edilemeyen vasküler malformasyonların %30'unu oluşturan kavernöz hemanjiomalarda, anormal olarak genişlemiş ince duvarlı vasküler kanalların arasında, hemen hemen hiç beyin parankiminin olmaması bu lezyonları diğer serebrovasküler malformasyonlardan ayırır (4,5). Boyutları birkaç milimetrik küçük peteşial lezyonlardan, daha büyük, iyi sınırlı, lobüle hemorajik kitlelere dek değişir. Bu lezyonlardaki vasküler yapıların duvarları musküler ve elastik lif içermeyip tek kat endotelden oluşur. Sıklıkla tromboze ve takiben kalsifiye olurlar (6).

KH saptanan şahısların %20'sinde birden fazla lezyon mevcuttur (3). %10-15 ölgüde diğer aile bireylerinde de lezyon saptanması bu lezyonların patogenezinde genetik yatkınlığın da rol oynadığını düşündürmektedir. Ailesel anamnezin bulunduğu olgularda birden fazla lezyon görülme sıklığı belirgin bir şekilde artmaktadır (6,7). Bununla beraber her iki olgumuzda da ailevi anamnez saptanmamıştır. Kavernöz hemanjiomların çoğu serebral hemisferlerde sıklıkla yüzeysel, subkortikal yerleşirler. Yüzde onu derin serebral, %25'i infratentorial yerleşimdedir. Beyin sapı ve serebellum tutulumu benzer sıklıkta olup, beyin sapında en çok ponsda yerleşim gösterirler (3). Bizim olgularımızda izlenen lezyonların sekizi supratentorial, biri infratentorial yerleşimlidir.



Yine spinal düzeyde çoğunlukla vertebra korpuslarında yerleşim gösteren kavernöz hemanjiomlar, kanal içine ekstradural aralığa doğru uzanım gösterebildiği gibi nadirde olsa intramedüller yerleşim gösterebilirler (2,8).

Kavernöz hemanjiomlarda klinik ve radyolojik bulguların (BT, MR) temelini belirgin veya subklinik tekrarlayan kanamalar oluşturur. Bu tekrarlayan kanamalara bağlı olarak lezyon periferinde gelişen hemosiderin ve gliozisin oluşturduğu kortikal irritasyon sıklıkla epilepsiye yol açar. MR görüntülemenin BT'ye göre gösterdiği daha yüksek sensitiviteden de sorumlu olan bu kanamaların bir yıl içinde lezyon başına tekrarlama riski %0.1 - %0.07 olarak saptanmıştır (6,9).

MR görüntülemesinde lezyonun santrali, lezyonun içerdiği subakut ve kronik kanama komponentlerine ve uygulanan sekansa bağlı olarak heterojen olarak gözlenir (2). Bu görünüm genellikle T2 ağırlıklı görüntülerde düşük ve yüksek sinyal intensitelerinin oluşturduğu retiküler yapı tarzında ortaya çıkar (10). Lezyon periferlerinde T1 ve T2 ağırlıklı sekanslarda hemosiderin halkası ile uyumlu hipointensite gözlenir. Bununla beraber büyük lezyonların santrallerinde ve periferinde gözlenen bu tipik görünümler lezyon boyutları küçüldükçe izlenemez. Çok küçük lezyonlar

sadece "siyah nokta" şeklinde düşük intensiteli alanlar tarzında dikkati çeker. Bu lezyonların gösterilmesinde kanama ürünlerinin oluşturduğu inhomojenizasyona daha hasas olan gradient eko sekansları belirgin avantaj sağlamaktadır. Farklı lokalizasyonda çok sayıda KH' nin söz konusu olduğu iki olgumuzda da lezyonlar genel olarak heterojen iç yapı göstermişse de her ikisinde de pür hipointens iki adet küçük hemanjiom saptanmıştır. Yine kanama atağı ve evresine bağlı olarak KH'lar hiperintens ve izointens odaklar şeklinde de görülebilir (5). KH'ların tümörlerden ayırıcı tanısında güvenilir bulgulardan biride bu lezyonların periferinde ödem olmaması tarzında bildirilmekteyse de (3), bizim olgumuzda bir lezyonun çevresinde ödem saptanmıştır. Özellikle klinik olarak akut kanamanın söz konusu olduğu hallerde ödem görülmesi kaçınılmazdır. Bununla beraber T2 sekansında hiperintens gözlenen ödem alanı tümörden beklenene göre daha azdır (7).

Sonuç olarak, anjiyografik olarak saptanamayan kavernöz hemanjiomların tanı ve takibinde, MR görüntüleme, etkin bir role sahiptir. Bu lezyonların MR özelliklerinin bilinmesi, benzer radyolojik özellik gösterebilecek anevrizma, tümör ve hematoma gibi lezyonlardan bu patolojilerin ayrılmasında önemlidir.

---

KAYNAKLAR

---

1. Rapacki FT, Brantley MJ, Furlow TW, et al. Heterogeneity of cerebral cavernous hemangiomas diagnosed by MR imaging. JCAT 1990; 14: 18-25
2. Fontaine S, Melanson D, Cosgrove R, Bertrand G. Cavernous hemangiomas of the spinal cord: MR imaging. Radiology 1988; 166: 839-841.
3. Hurst WR. Neuroradiology of cerebrovascular malformations. In: Forbes G, ed. RSNA Syllabus: Special Course in Neuroradiology 1994; 57-65
4. Lobato RD, Perez C, Rivas JJ, Cordobes F. Clinical, radiological and pathological spectrum of angiographically occult intracranial vascular malformations. J Neurosurg 1988; 68: 518-531.
5. Tomlinson FH, Houser WO, Scheithauer BW et al. Angiographically occult vascular malformations. Neurosurgery 1994; 34: 792-799.
6. Sigal R, Krief O, Houtville JP et al. Occult cerebrovascular malformations. Radiology 1990; 176: 815-819.
7. Taveras JM, Provenzale JM. Cavernous angiomas. In: Taveras JM, ed. Clinical Cases in Neuroradiology. Philadelphia: Lea & Febiger 1994; 81- 86.
8. Ogilvy CS, Louis DN, Ojemann RG. Intra - medullary cavernous angiomas of the spinal cord: Clinical presentation, pathologic features, and surgical management. Neurosurgery 1992; 31: 219-229.
9. Rabinson J, Awad I, Little J. Natural history of the cavernous angioma. J Neurosurg 1991; 75: 709-714.
10. Rigamonti D, Drayer B, Johnson PC, et al. MRI appearance of cavernous malformations. J. Neurosurg 1987; 67: 518-524.