

# Alveolar Soft Part Sarkom: Olgu Sunumu\*

ALVEOLAR SOFT PART SARCOMA: CASE REPORT

Selma ŞENGİZ<sup>1</sup>, Kutsal YÖRÜKOĞLU<sup>2</sup>, Aydanur KARGI<sup>2</sup>, Hasan HAVİTÇIOĞLU<sup>3</sup>

<sup>1</sup>Gölcük Devlet Hastanesi

<sup>2</sup>Dokuz Eylül Üniversitesi Tıp Fakültesi, Patoloji Anabilim Dalı

<sup>3</sup>Dokuz Eylül Üniversitesi Tıp Fakültesi, Ortopedi Anabilim Dalı

### ÖZET

Yumuşak doku tümörleri içinde yer alan alveolar soft part sarkom (ASPS) oldukça nadir görülen bir neoplazmdir. Olgumuz seyrek görülmesi nedeniyle histokimyasal ve immunohistokimyasal özellikleri ile sunulmuştur. Tibia distal 1/3 yumuşak dokuda şişlik ve ağrı yakınması bulunan 32 yaşındaki erkek hastada yapılan görüntülemelerde yaklaşık 4,5 cm çapında, komşu kemik korteksini erode eden, kontur düzensizliği olan, belirgin vaskülarizasyon gösteren radyolüsen lezyon saptanmıştır. Rezekte edilen kitlenin mikroskopik incelemesinde poligonal ya da yuvarlak tümör hücrelerinin alveolar patern ya da kümeler oluşturduğu görülmüştür. Sinüzoidal vasküler kanallarla ayrılmış alveolar alanlarda santral dejenerasyon ve kohezyon kaybı gözlenmiştir. Tümör hücre sitoplazmasında diastaz-rezistan PAS pozitif yapılar izlenmiştir. Immunohistokimyasal yöntemde hücrelerde vimentin, aktin ve S-100 ile olumlu boyanma izlenirken keratin, desmin, faktör 8, HMB45, EMA, GFAP ve myogloblin ile boyanma izlenmemiştir. Histogenezisi hala tartışma konusu olan ve nadir görülen yumuşak doku tümörlerinden ASPS tanısı klinik, histomorfolojik ve immunohistokimyasal bulguların birlikte değerlendirilmesi ile mümkündür.

**Anahtar sözcükler:** Alveolar soft part sarkom, histokimya, immunohistokimya

### SUMMARY

Alveolar soft part sarcoma, taking part in soft tissue sarcomas, is a rare tumour. Because of the rare cases reported in the literature, our case is presented by histochemical and immunohistochemical findings: A 32 years old male complained of pain and swelling in the distal tibia. A mass was determined radiologically, which was approximately 4.5 cm in diameter, eroding the adjacent cortex of bone with disordered margins and prominent vascularization. The tumour cells were polygonal or rounded and constituted alveolar pattern or nests. Central degeneration and cohesion loss were seen. PAS-positive, diastase-resistant structures were noted in the cytoplasm of tumour cells. Immunohistochemically, tumour cells were stained with antibodies against vimentin, actin and S-100, but not with cytokeratin, desmin, factor VIII, HMB45, EMA, GFAP and myoglobin. Diagnosis of ASPS, which is rare tumour with controversial histogenesis is possible with clinical, histopathological and immunohistochemical findings.

**Key words:** Alveolar soft part sarcoma, histochemistry, immunohistochemistry

Selma ŞENGİZ

Gölcük Devlet Hastanesi

41650 İhsaniye, İZMİR

Tel: (262) 435 76 60

GSM: 535 329 95 11

e-posta: selmasengiz@ttnet.net.tr

\* Makale: 15-19 Ekim 2002 tarihleri arasında Pamukkale-Denizli'de yapılan XVI Ulusal Patoloji Sempozyumu'nda poster olarak sunulmuştur.

Yumuşak doku tümörleri grubu içinde yer alan alveolar soft part sarkom (ASPS) oldukça nadir görülen bir tümör olup yaklaşık %0,5-1 oranında izlenmektedir (1). Genelde tek olgu sunumları ve küçük seriler yayınlanmıştır (2-5). Daha sıklıkla bayanlarda ve özellikle 15-35 yaşları arasında olmak üzere adolesan ve genç erişkinlerle gözlenmektedir. Fasyal yüzey ya da çizgili kaslarda ortaya çıkan tümör sıklıkla alt ekstremité ve onu takiben baş-boyun bölgesinde gözlenmektedir (1). Meme, retroperiton ve kadın genital traktü gibi nadir lokalizasyonlar da bildirilmektedir (6-9). ASPS, hemanjiom ve benzeri tümörlerle karışabilecek özelliklere sahip ve oldukça vasküler bir tümör olmasına rağmen, görüntüleme yöntemleri preoperatif tanı koymada yardımcı olabilmektedir (10,11).

Birçok tümör grubundan farklı olarak ASPS malign bir tümördür ve benign karşılığı yoktur (1,12).

ASPS nin histogenezisi konusunda nöral ve müküler diferansiyasyon yönünden çok sayıda hipotez ortaya atılmıştır, ancak kabul edilebilir bir hipotez yoktur ve halen tartışma konusudur. (13-18). Bununla birlikte bu çalışmalar sonucunda tümörün ayırıcı tanısında faydalı bilgiler elde edilmiştir (19). Yapılan sitogenetik analiz çalışmalar sonucunda tümörün patogenezinde önemli olduğu düşünülen 17. kromozom anormallikleri özellikle uzun kolun 25. segmentindeki anormallikler gösterilmiştir (20-22).

ASPS yavaş ilerleyen ancak metastaz ve hatta ölümüne yol açan bir tümördür. Tanı konduğu anda metastaz ile birlikte gösteren olgularda prognoz kötüdür. Metastazlar özellikle akciğer, beyin ve kemik dokularında izlenir. Yeterli rezeksiyon yapılmışsa lokal rekürrensler nadirdir. Tedaviye ek olarak uygulanan radyoterapi ve kemoterapinin yararlı olup olmadığı tartışmalıdır (1,2,13,23).

Bu çalışmada literatürde seyrek görülen ASPS tanısı almış bir olgunun klinik, histopatolojik ve immünohistokimyasal bulguları sunulmakta ve tartışılmaktadır.

## OLGU SUNUMU

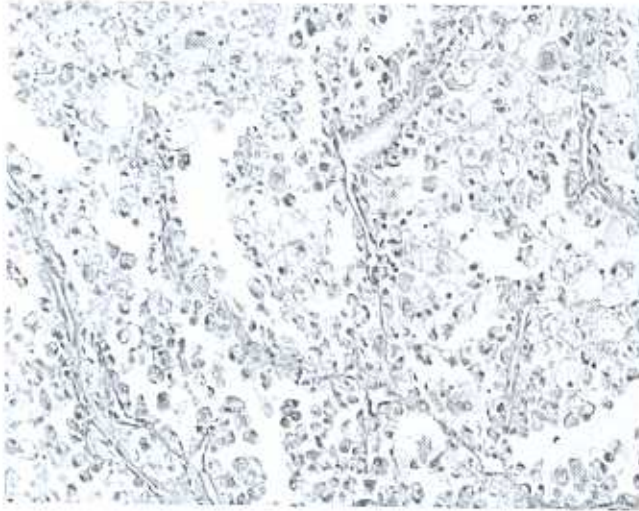
32 yaşındaki erkek hasta (7123/00) sol tibia distal 1/3 yumuşak dokuda üç aydır var olan şişlik ve ağrı yakınması nedeniyle Dokuz Eylül Üniversitesi Tıp Fa-

kültesi Ortopedi kliniğine başvurmuştur. Yapılan radyografik incelemelerinde bu bölgede yaklaşık 2x1 cm boyutlarda olan, komşu kemik korteksini erode eden, kontur düzensizliği gösteren radyolüsen alan izlenmiştir. MRG tetkikinde ise tibia arkasında kas grupları içinde 5x4x3,5 cm boyutlarda olan T1 ağırlıklı serilerde hafif hiperintens, T2 ağırlıklı serilerde ise hiperintens-heterojen natürde ve belirgin kontrast madde tutan kitlesel lezyon izlenmiştir. Doppler USG ile birlikte değerlendirildiğinde ise belirgin vaskülarizasyon gösterdiği saptanmıştır. Öncelikli olarak arteriyovenöz malformasyon ve hemanjiom ile uyumlu olarak yorumlanmıştır.

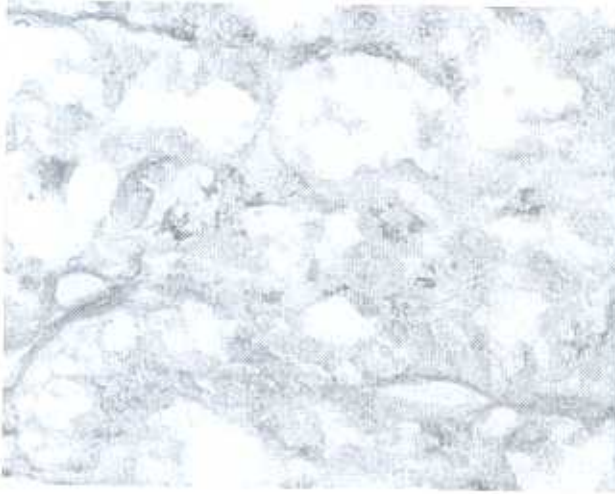
Bu bulgularla opere edilen hastanın yaklaşık 6,5x3,5 cm boyutlardaki materyalin makroskopik incelemesinde; 4,5x2,5x2 cm boyutlarda sınırları düzensiz olan nodüler görünümünde gri beyaz renkli lezyon izlenmiştir. Hafif sert kıvamda olan lezyonun kesit yüzünde nodüler görünümün korunduğu ve arada kanama alanları içerdiği dikkati çekmiştir. Ayrıca tibia medulla ve korteksine ait parçalı kemik dokuların makroskopik incelemesinde patolojik bir bulgu saptanmamıştır.

Mikroskopik incelemede çoğu alanda hyalinize fibrokollajen demetlerle lobüllere ayrılmış ve bu lobüller içinde alveolar patern ya da nestler yapmış tümör dokusu dikkati çekmiştir. Tümör hücre adaları birbirlerinden ince duvarlı sinüzoidal vasküler kanallarla ayrılmıştır. Retikülün histokimyasal boyası ile de belirgin olarak izlenen alveolar paternde santral dejenerasyon ve kohezyon kaybı içeren hücreler gözlenmiştir (Resim 1). Tümör hücreleri geniş, yuvarlak-polygonal şekilli olup; eozinofilik belirgin nükleolus içeren santral yerleşim gösteren veziküle nükleus ve granüler sitoplazmaya sahiptir. Tümör hücre sitoplazmalarında diastaz rezistans PAS pozitif ince granüler materyal gözlenmiştir ve X100'lük büyütmede bazı hücrelerde benzer boyanma özelliği gösteren küçük demetler yapmış ince çubuk benzeri kristal yapıları dikkati çekmiştir (Resim 2). Uygulanan immünohistokimyasal çalışmada tümör hücre sitoplazmalarında vimentin, aktin ve S-100 ile olumlu boyanma izlenirken, keratin, desmin, faktör VIII, HMB45, EMA, GFAP ve myoglobin ile boyanma izlenmemiştir (Resim 3). Cerrahi

sınırlarını sağlam olduğu materyalde kemik dokuya invazyon görülmemiştir. Ayrıca gönderilen parçalı kemik dokularında tümör dokusu izlenmemiştir.




**Resim 1.** Alveolar paternine sahip tümör dokusunda santral dejenerasyon ve kohezyon kaybı gösteren hücreler izlenmektedir (H&E, X10).



**Resim 2.** Tümör hücre sitoplazmasında diastaz rezistan PAS pozitif yapılar izlenmektedir (X40).

Bu bulgularla alveolar soft part sarkom (Derece 2, ENCLCC 97) tanısı verilen olgu ek tedavi olarak 6

hafta süre ile, primer tümör yatağı ve insizyon skart bölgesi üzerine Co 60 ile 2 Gy/gün fraksiyon dozu ile 60 Gy radyoterapi almıştır. Sekiz aylık takip sırasında çekilen direkt grafilerde sol diz bölgesinde osteoporoz ile uyumlu bulgular izlenmiştir. Sistemik taramalarında miks ve metastaz gözlenmemiştir.



**Resim 3.** Tümör hücre sitoplazmalarında vimentin immunohistokimyasal boya ile olumlu boyanma izlenmektedir (X20).

## TARTIŞMA

Alveolar soft part sarkom farklı histolojik ve ultrastrüktürel özellikler içeren oldukça nadir görülen yumuşak doku tümörüdür. Nadir görülen lokalizasyonlar ile birlikte, olgumuzda da olduğu gibi sıklıkla ortaya çıktığı bölgeler adelesan ve genç erişkinlerde alt ekstremitelerde, çocuklarda ise baş ve boyun bölgesidir.

Tümör alveolar yapısal paterni ve %80 olguda diastaz rezistans PAS pozitif intrastoplazmik ince çubuk benzeri kristaller içeren sitolojik özellikleri ile kolayca tanımlanabilmektedir (1). Olgumuzda da nestler yanı sıra santral nekroz içeren ve fibrovasküler septalarla birbirinden ayrılmış solid tümör hücre adalarından oluşan alveolar patern izlenmiştir. Ayrıca tümör hücrelerinin bir kısmında diastaz rezistans PAS pozitif küçük demetler şeklinde kristaller dikkati çekmiştir. Ultrastrüktürel çalışmalarda membrana bağımlı bu kristal yapıların elektron-dense partiküller olup, sitop-

lazmik granüllerin bir formu olduğu bildirilmektedir. Ancak bu kristal ve dens granüler yapıların nereden kaynaklandığı konusu açıklık kazanmamıştır (24,25). Bazı araştırmacılar tarafından ise bu yapıların aktin mikrofilamentler olabileceği düşünülmektedir (15,26).

Elektron mikroskopik ve immunhistokimyasal çalışmalara rağmen, ASPS'nin histogenezisi konusunda kabul edilebilir bir hipotez yoktur (19,27). Myofilament ve kross-strasyonlar gibi tümör hücrelerinde kas diferansiyasyonuna yönelik morfolojik kanıtlar olmadığı halde günümüzde kas orijini ya da kas diferansiyasyonu yönünde bir çok çalışma yapılmıştır. Myogenin ve MyoD1 gibi çizgili kas diferansiyasyonunun erken döneminde ekspresse edilen proteinler de dahil olmak üzere çeşitli belirleyicilerin kullanılmasıyla yapılan immunhistokimyasal çalışmaların çoğunda, m.üsk.üler orijin yönünde pozitif yönde veriler elde edilmesine karşılık negatif yönde verilerle sonuçlanan araştırmalar da vardır (14,16,17).

Literatürde yer alan geniş olgu serilerine uygulanan immunhistokimyasal panellerde; tümör hücreleri vimentin, aktin, desmin ve MyoD1 ile pozitif boyanma gösterirken, S-100, NSE, myoglobin ile pozitif / negatif boyanma göstermektedir. Keratin, EMA, GFAP ve sinaptofizin ile olumlu boyanma izlenmemektedir (1,13). Olgumuzda da vimentin, aktin ve S-100 ile sitoplazmik olumlu boyanma gözlenirken keratin, EMA, GFAP, desmin ve myoglobin ile boyanma izlenmemiştir.

Histomorfolojik özellikleriyle ASPS'e benzer tümörler vardır ki; başta renal hücreli karsinom olmak üzere, malign melanom, paragangliom, granüler hücreli tümör, bazı alveolar rabdomyosarkomlar, berrak hücreli karsinom, adrenal karsinom ve akciğer karsinomu yer almaktadır. Detaylı klinik bulgular yanı sıra histokimyasal ve immunhistokimyasal çalışmalar, doğru tanı verilmesinde gerekli olan ek çalışmalardır (1,13,28). Olgumuzda izlenen histomorfolojik özellikler yanı sıra özellikle radyografik bulgular olmak üzere klinik bulgular da literatürde tanımlanan bulgulara benzerlik göstermektedir.

Sonuç olarak histogenezisi hala tartışma konusu

olan ve nadir görülen yumuşak doku tümörlerinden ASPS tanısının verilebilmesi; klinik, histomorfolojik ve immunhistokimyasal bulguların birlikte değerlendirilmesi ile mümkün olabilmektedir.

## KAYNAKLAR

1. Weiss SW, Goldblum JR, Enzinger and Weiss's Soft tissue tumors: 4<sup>th</sup> ed. St Louis, Mosby, 2001;1509-1521.
2. Portera CA, Ho V, Patel SR, Hunt KK. Alveolar soft part sarcoma: clinical course and patterns of metastasis in 70 patients treated at a single institution. *Cancer* 2001; 91:585-591.
3. Herbert E, Auerbach DO, Brooks JJ. Alveolar soft part sarcoma: A clinicopathologic and immunohistochemical study. *Cancer* 1987; 60:66-73.
4. Casanova M, Ferrari A, Bisogno G, Cecchetto G. Alveolar soft part sarcoma in children and adolescents: A report from the Soft-Tissue Sarcoma Italian Cooperative Group. *Ann Oncol* 2000; 11 1445-1449.
5. Mettinen M, Ekfors T. Alveolar soft part sarcoma: Immunohistochemical evidence for muscle cell differentiation. *Am J Clin Pathol* 1990; 93:32-38.
6. Radig K, Bultz P, Roessner A. Alveolar soft part sarcoma of the uterine corpus. Report of two cases and review of the literature. *Pathol Res Pract* 1998; 194:59-63.
7. Pollard SG, Marks PV, Temple LN et al. Breast sarcoma. A clinicopathologic review of 25 cases. *Cancer* 1990; 66:941-944.
8. Carstens PHB. Retroperitoneal sarcoma with features suggestive of alveolar soft part sarcoma. *Ultrastruct Pathol* 1991; 15:509-513.
9. Hirose T, Kudo E, Hasegawa T et al. Cytoskeletal properties of alveolar soft part sarcoma. *Hum Pathol* 1990; 21:204-211.
10. Suh JS, Cho J, Lee SH et al. Alveolar soft part sarcoma. MR and angiographic findings. *Skeletal Radiol* 2000; 29:680-689.
11. Pang LM, Roebuck DJ, Griffith JM et al. Alveolar soft part sarcoma: a rare soft-tissue malignancy with distinctive clinical and radiological features. *Pediatr Radiol* 2001; 31:196-199.
12. Hunter BC, Frelito A, Devaney KO, Rinaldo A. Clinicopathological consultation alveolar soft part sarcoma

- of the head and neck region. *Ann Otol Rhinol Laryngol* 1998; 107:810-814.
13. Foschini MP, Eusebi V. Alveolar soft part sarcoma: A new type of rhabdomyosarcoma? *Semin Diagn Pathol* 1994; 11:58-68.
  14. Cessna MH, Zhou H, Perkins SL et al. Are myogenin and myoD1 expression specific for rhabdomyosarcoma? A study of 150 cases with emphasis on spindle cell mimics. *Am J Surg Pathol* 2001; 25:1150-1157.
  15. Nakano H. Alveolar soft part sarcoma: histogenesis. *Anticancer Res* 1998; 18:4207-4211.
  16. Nakano H, Tateishi A, Imamura T et al. RT-PCR suggests human skeletal muscle origin of alveolar soft part sarcoma. *Oncology* 2000; 58:319-323.
  17. Gomez JA, Amin MB, Ro JY et al. Immunohistochemical profile of myogenin and MyoD1 does not support skeletal muscle lineage in alveolar soft part sarcoma. *Arch Pathol Lab Med* 1999; 123:503-507.
  18. Ordonez NG. Alveolar soft part sarcoma: a review and update. *Adv Anat Pathol* 1999; 6:125-139.
  19. Ordonez NG, Mackay B. Alveolar soft part sarcoma: a review of the pathology and histogenesis. *Ultrastruct Pathol* 1998; 22:275-292.
  20. Cullinane C, Thorne PS, Greenberg ML et al. Molecular genetic, cytogenetic and immunohistochemical characterization of alveolar soft part sarcoma. *Cancer* 1992; 70:2444-2450.
  21. Sciot R, Dal Cin P, De Vos R et al. Alveolar soft part sarcoma: evidence for its myogenic origin and for the involvement of 17q25. *Histopathology* 1993; 23:439-444.
  22. Joyama S, Ueda T, Shimizu K et al. Chromosome rearrangement at 17q25 and Xp11.2 in alveolar soft part sarcoma: a case report and review of the literature. *Cancer* 1999; 86:1246-1250.
  23. Kurtz JE, Andres E, Rohr S et al. Pancreatic metastasis of alveolar soft part sarcoma: a case report and review of the literature. *Ann Oncol* 2001; 12:865-867.
  24. Ladayni M, Antonescu CR, Drobnjak M et al. The precrystalline cytoplasmic granules of alveolar soft part sarcoma contain monocarboxylate transporter 1 and CD147. *Am J Pathol* 2002; 160:1215-1221.
  25. Umar H, Pabuçcuoğlu U, Erdinç E, Bacakoğlu F. Alveolar soft part sarcoma (histokimyasal ve elektron mikroskopik çalışma). *Turkish J Pathol* 1992; 8:61-62.
  26. Wang NP, Bacchi CE, Jiang JJ et al. Does alveolar soft part sarcoma exhibit skeletal muscle differentiation? An immunohistochemical and biochemical study of myogenic regulatory protein expression. *Mod Pathol* 1996; 9:496-506.
  27. Lalleci KO, Kiemschmidt-Demasters B, Mitchell DH et al. Alveolar soft part sarcoma: an unusually long interval between presentation and brain metastasis. *Hum Pathol* 1993; 24:1030-1034.
  28. Flöder DB, Moran CA, Suster S. Primary alveolar soft part sarcoma of the mediastinum: a clinicopathological and immunohistochemical study of two cases. *Histopathology* 1997; 31:469-473.