

Ödem ve Kilo Kaybı ile Başvuran Seronegatif bir Gluten Enteropatisi Olgusu

THE SERONEGATIVE GLUTEN ENTEROPATHY CASE PRESENTED WITH EDEMA AND LOSS OF WEIGHT

Erhun KASIRGA¹, İpek AKİL¹, Dilek YILMAZ¹, Filiz BAŞARIR¹, Semin AYHAN²

¹Celal Bayar Üniversitesi Tıp Fakültesi, Çocuk Sağlığı ve Hastalıkları Anabilim Dalı
²Celal Bayar Üniversitesi Tıp Fakültesi, Patoloji Anabilim Dalı

ÖZET

Atipik bulgularla ortaya çıkan gluten enteropatisi olgularında tanı konulması oldukça zordur. Ancak günümüzde serolojik testlerin kullanımı sayesinde biyopsi yapılacak olguların seçimi kolaylaşmıştır. Burada ödem ve kilo kaybı yakınmaları ile başvuran, serolojik testleri (anti-endomysial IgA, anti-gladin IgA ve IgG) negatif olan ve duodenal biyopsi ile gluten enteropatisi tanısı konulan 10 yaşında bir kız çocuğu sunuldu. Glutensiz diyetle başladıktan sonra hastanın ödemi kaybolurken, hızlı kilo alımı gözlemlendi. Sonuç olarak belirgin gastrointestinal bulguları bulunmayan ve serolojik testleri negatif olan hastalarda bile gluten enteropatisi şüphesi varsa duodenal biyopsinin mutlaka yapılması gerektiği düşünüldü.

Anahtar sözcükler: Gluten enteropatisi, seronegatif, ödem, kilo kaybı, çocuk

SUMMARY

Diagnosis of gluten enteropathy in cases with atypic symptoms is very difficult. But nowadays selection of cases for biopsy becomes more easy by the use of serologic tests. We presented 10 years old girl, with complaints of edema and loss of weight whom serologic tests were negative (anti-endomysial IgA, anti-gladin IgA and IgG) and diagnosis of gluten enteropathy made by duodenal biopsy. After the use of gluten free diet, edema disappeared while rapid weight gain was observed. In conclusion, it has been suggested that in the case of suspicion of gluten enteropathy without obvious gastrointestinal symptoms and negative serologic tests, duodenal biopsy should be done.

Key words: Gluten enteropathy, seronegative, edema, weight loss, child

İpek AKİL

6345 Sok. No: 50/10

35540 Karşıyaka / İZMİR

Tel: (232) 3627925

Fax: (232) 4646378

e-posta: ipek.akil@bayar.edu.tr

Gluten enteropatisi (Çölyak hastalığı) proksimal ince barsağı tutan ve glutene karşı kalıcı intolerans ile karakterize bir enteropati olup, patogenezinde çevresel, genetik ve immunolojik faktörler rol oynamaktadır (1). Hastalık kronik ishal, malabsorbsiyon, distansiyon gibi atipik ya da boy kısalığı, puberte gecikmesi, tekrarlayan karni ağrıları, steatore ve ödem gibi atipik bulgularla karşımıza çıkabilir (2). Gluten enteropatisinde serolojik testler biyopsi yapılması gereken hastaların seçiminde ve glutensiz diyetle alınan yantın değerlendirilmesinde kullanılmaktadır. Ancak son yıllarda sero-

negatif gluten enteropatisi olgularının tanımlanması ile beraber bu testlerin biyopsi yapılacak hastaların seçimindeki güvenilirliği de tartışılmaya başlanmıştır (3).

Burada, kilo kaybı ile beraber pretibial ve bafissür tarzında ödem yakınmalarıyla başvuran, serolojik testleri negatif olmasına karşın histopatolojik bulgularla çölyak hastalığı tanısı alan bir kız çocuğu sunulmuştur. Bu olgu nedeniyle, mukozal nedenli malabsorbsiyon sendromlarından birisi olan gluten enteropatisinin yalnızca ödem ve kilo kaybı ile başvurabileceği ve sero-

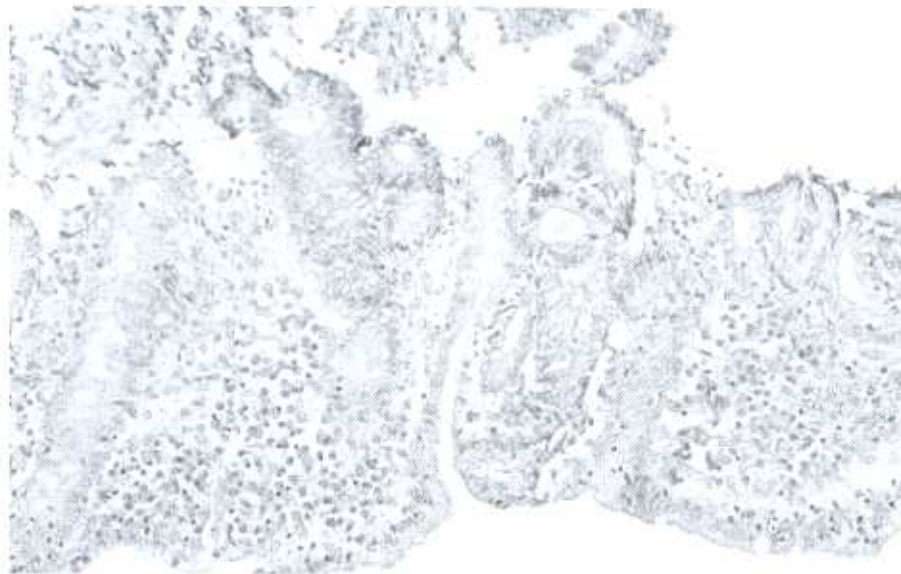
lojik testlerin tümünün negatif olduğu durumlarda da gluten enteropatisinin mevcut olabileceği akla getirilmesi gerektiği düşünülmüştür.

OLGU

On yaşında kız çocuğu göz kapaklarında ve bacaklarında şişlik, kilo kaybı ve iştahsızlık yakınmaları ile polikliniğimize başvurdu. Öyküsünde bir ay önce yaklaşık bir hafta kadar süren kusma ve ishal yakınmaları olduğu ve akut gastroenterit düşünülerek trimethoprim-sulfamethoksazol tedavisi verildiği öğrenildi. Olgunun fizik bakımında ağırlığı 21 kg (3 persentilin altında), boyu 127 cm (3-10 persentil) olup, bilateral preübital (+++) gode bırakan ve periorbital büffissür tarzında ödemi vardı. Laboratuvar incelemelerinde; lökosit sayısı 7.800/mm³, hemoglobin 13 gr/dl, hematokrit %38, trombosit sayısı 262.000/mm³ idi. Biyokimyasal incelemelerinde hipokalsemi (7,5 mg/dl), hipoproteinemi (4,4 g/dl) ve hipoalbuminemi (2,1 g/dl) vardı. Serum aminotransferaz düzeyleri normalin 1-1,5 katı kadar yüksekti (AST 110 IU/L, ALT 94 IU/L). Karaciğerin sentez fonksiyonlarını gösteren protrombin zamanı ve serum kolesterol düzeyleri normaldi. Viral, metabolik ve otoimmün hepatit nedenlerine yönelik incelemeler negatifti. Böbrek fonksiyon testleri, kan elektrolitleri ve lipidleri normal seviyelerdeydi. İdrar sedimenti normaldi, 24 saatlik idrarda

proteinüri saptanmadı. Dışkı makroskobik ve mikroskobik olarak normaldi, üç kez tekrarlanan dışkı incelemesinde parazit saptanmadı, kültürde üreme olmadı, sindirim testleri normaldi (pH 6, yağ normal, indirgen madde negatif, triptik aktivite 1/128 dilüs-yonda pozitif). Anti-endomisyal IgA, anti-gliadin IgA ve anti-gliadin IgG antikorları negatifti. Serum immun-globulin düzeyleri olgunun yaşına göre normal sınırlar içindeydi. Serum B12 vitamin, folik asit, demir, demir bağlama kapasitesi ve ferritin düzeyleri normaldi.

İnce bağırsak pasaj grafisinde ince bağırsak segmentleri dilate olup, pasaj yavaşlamıştı. Jejunal anlarda daha belirgin olmak üzere ince bağırsak mukozasında ödematöz değişiklikler ve plikalarda kabalaşma vardı. Baun ultrasonografisinde bağırsak duvarında minimal düzeyde ödemli görünüm izlendi. Kontrastlı karın tomografisinde ince bağırsak düzeyinde belirgin distansiyon ve distandı bağırsak segmentlerinde kontrast madde birikimi vardı. Üst gastrointestinal sistem endoskopisinde, duodenum ikinci segmentin ilerisinde mukoza soluk görünümdeydi ve pili formasyonu azalmıştı. Duodenum ikinci segmentinin ilerisinden alınan biyopside total villöz atrofi ve mukozada düzleşme görüldü. Yüzey ve kript epitelinde, lamina propriada çoğunluğunu lenfositlerin oluşturduğu infiltrasyon vardı (Şekil).



Şekil. X100 H.E. Duodenumdan yapılan biyopsinin histopatolojik incelemesinde total villöz atrofi, mukozada düzleşme, yüzey ve kript epitelinde, lamina propriada çoğunluğunu lenfositlerin oluşturduğu infiltrasyon görülmektedir.

İnce bağırsak biyopsisindeki histopatolojik bulgularla olguya çölyak hastalığı tanısı konuldu. Hastadaki ödem, kilo kaybı, ılımlı transaminaz yüksekliği, hipoproteinemi ve hipoalbuminemi gluten enteropatisi ile uyumlu olarak değerlendirildi. Glutensiz diyet başlandıktan sonra hızla ödemi gerileyen ve biyokimyasal parametreleri düzelen olgunun kontrollerinde herhangi bir yakınması yoktu. İzleminde onbeş günde 1 kg, 2 ayda 4 kg kilo alımı oldu.

TARTIŞMA

Gluten enteropatisi, başta buğday olmak üzere arpa, yulaf ve çavdar gibi tahıllarda bulunan bir protein olan glutenin gliadin fraksiyonuna karşı genetik bir zemin üzerinde ortaya çıkan otoimmün bir hastalıktır. Gluten enteropatisi ince bağırsak mukozasında inflamasyon, villöz atrofi ve kriptlerde hipertrofi ile karakterizedir (1-4). Çocukluk çağında görülen gluten enteropatisi olguları tipik ya da atipik olmayan yakınmalarla başvurur. Tipik olgular, en sık glutenin diyetten girmesi ile beraber 4-24 ay arasında kusma, ishal, karın distansiyonu ve kilo kaybı ile ortaya çıkar (2). Atipik gluten enteropatisi özellikle adolesan dönemde daha sık görülür. Atipik olgular monosemptomatik olarak boy kısalığı, puberte gecikmesi, folat eksikliğine bağlı makrositer anemi, D vitamini eksikliğine bağlı hipokalsemi ve raşitizm, K vitamini eksikliğine bağlı koagülopati, hipertransaminazemi, artralji, davranış bozukluğu, stomatit, ödem, konstipasyon, okul başarısında düşme ve depresyon gibi bulgularla başvurabilir (5,6). Hastalar belirgin gastrointestinal yakınmalar olmadan bağırsak dışı yakınmalarla başvurabilir (7).

Sunulan olguda ödem ve kilo kaybı bulunmasına rağmen belirgin bir intestinal yakınma ve bulgu yoktu. Hasta öncelikle ödem ve hipoproteinemiye neden olabilecek hepatik, renal, kardiyovasküler ve gastro-intestinal kaynaklı hastalıklar açısından incelemeye alındı. Olgumuzun karaciğer sentez fonksiyonlarını yansıtan ve en hızlı etkilenen gösterge olan protrombin zamanının yanısıra kolesterol ve üre düzeyleri normaldi. Ayrıca viral hepatitlere yönelik serolojik göstergeler (hepatit A, B, C, sitomegalovirus ve Ebstein-Barr virus), metabolik testler (serum alfa-1 antitripsin, seruloplazmin düzeyleri, 24 saatlik idrarda bakır

ekskresyonu) ve oto-antikörler (anti-nükleer antikör, anti-liver kidney mikrozomal antikör ve anti-düz kas antikörü) negatifti. Olgudaki ılımlı ALT ve AST yüksekliği glutensiz diyetle normal sınırlara döndü. Bu nedenlerle hastadaki hipoproteineminin karaciğer patolojisine sekonder sentez kusuruna bağlı olmadığı düşünüldü. Ayrıca diğer klinik ve laboratuvar incelemelerin sonucunda hipoproteinemiye neden olabilecek bağırsak dışı diğer hipoproteinemi nedenlerinden de uzaklaşıldı. Ancak dışkıda alfa-1 antitripsin tayini yapılamadığından hasta protein kaybettirici enteropati açısından değerlendirilemedi. İntestinal protein kaybına neden olan hastalıklar arasında gluten enteropatisi, intestinal lenfanjektazi ve allerjik gastroenteriler başta olmak üzere çok sayıda neden bulunmaktadır (8). Gluten enteropatisi olguların yaklaşık olarak %20-50'sinde hipoproteinemi mevcuttur. Gluten enteropatisinin tanısı ince bağırsak mukozasındaki tipik değişiklikler ve serolojik testlerle konulur. Hemarolojik ve biyokimyasal incelemeler, intestinal absorpsiyon testleri, baryumlu ince bağırsak pasaj grafileri ve karın tomografisi tanıya yardımcı olabilir.

Son 10-15 yılda çölyak hastalığı kliniğinin önceden bilinenden farklı olarak son derecede heterojen bir yapı gösterdiği anlaşılmıştır. Çölyak hastalığı ile ilgili epidemiyolojik çalışmalar 1950'li yıllarda klinik bulgular ve nonspesifik testlere dayanmaktaydı ve kümülatif insidans 1/4000-8000 arasında bildirilmekteydi. 1960-1970'li yıllar arasında hastalığa ait bilgilerin artması ile beraber malabsorpsiyona ait spesifik testler ve ince barsak biyopsisi ile genel populasyonda 1/450-500'e varan bir çölyak hastalığı insidansı bildirilmiştir. Son 10 yıllık dönemde duyarlı serolojik testlerin gelişmesi sayesinde prevalans çalışmaları yapılmaya başlanmış ve çölyak hastalığının Avrupa'da en sık rastlanan genetik hastalık olduğu saptanmıştır. Günümüzde hastalığın prevalansının 1/200-400 arasında olduğu gösterilmiştir. Buna göre hastalıkla ilgili epidemiyolojik çalışmalar tümüyle serolojik testlere dayanmakta olup hastalığın kesin tanısının konulması için ince barsak biyopsisi yapılmaktadır (1,9). Gluten enteropatisinin tanısında kullanılan serolojik testler, anti-gliadin antikörler (anti-AGA), anti-endomisyal antikörler (anti-EMA) ve doku

transglutaminaz (anti-tTG) antikorlarıdır. Serolojik testler gluten enteropatisinin tanısında, taramada ve glutensiz diyetle olan uyumun ve yanıtın izleminde kullanılmaktadır (1). Anti-EMA pozitifliğinin intestinal hasarın ve villöz atrofinin derecesi ile doğrudan ilişkili olduğu belirtilmektedir. Serolojik testlerin duyarlılık oranları %69-95 arasında olmasına rağmen histolojik olarak daha sınırlı tutulumu olan olgularda duyarlılık oranları %30-65 arasında değişmektedir (1-3). Ancak IgA eksikliği olan, iki yaşın altındaki, histolojik olarak sınırlı tutulumun ve bağırsak dışı bulguların olduğu hastalarda serolojik testler negatif bulunabilir (10). Dahile ve arkadaşları tarafından erişkinlerde yapılan bir çalışmada anti-EMA antikoru negatif gluten enteropatisi olgularının sık olduğu ve IgA doku transglutaminaz antikoru bakılarak sensitivitenin ancak bir miktar daha artırılabilceği bildirilmiştir (11). Serolojik testler tam ve tedavinin izleminde oldukça yardımcı olsa da gluten enteropatisinin tanısında altın standart ince bağırsak biyopsisidir (12,13). Sunulan hastada da serolojik testlerin tümü negatifti. Ancak ödem ve hipoproteinemiye yol açan nedenin intestinal kökenli olduğu düşünüldüğünden duodenum biyopsisi yapıldı ve hastalığa özgü bulguların saptanmasıyla gluten enteropatisi tanısı konuldu.

Gluten enteropatisinde görülen transaminazemi otoimmün mekanizma ile ortaya çıkan karaciğer hasarına bağlıdır (14). Hastada diğer hepatit nedenlerinin negatif olması ve glutensiz diyetle başladıktan sonra ılımlı ALT, AST düzeylerinin normale dönmesi nedeniyle hipertransaminazeminin gluten enteropatisine bağlı olduğu düşünüldü.

Çölyak hastalığında baryumlu grafilerde, ince bağırsakta dilatasyon, baryum kümelemesi, mukozal plikalarda belirginleşme görülebilir (6). Karın tomografisi ile de lenfoma, karsinoma veya ülseratif kolit gibi hastalıkların ayırıcı tanısı yapılabilir. Olgunun baryumlu grafilerinde saptanan ince bağırsak segmentlerinde dilatasyon, ince bağırsak mukozasında ödematöz değişiklikler ve plikalarda kabalaşma gluten enteropatisi ile uyumluydu. Serolojik testleri negatif ve hızlı kilo kaybı öyküsü olduğu için çekilen kontrastlı karın tomografisi

sinde de ince bağırsak düzeyinde belirgin distansiyon ve distandü bağırsak segmentlerinde kontrast madde birikimi vardı.

Tedavide yaşam boyu glutensiz diyet önerilir. Semptomatik hastaların %70'inde glutensiz diyetle başlanmasıyla iki hafta içinde düzelmeye gözlenir. Klinik cevabın hızlı olmasına karşın histopatolojik düzelmeye 2-3 aya kadar uzayabilir (15). Olguda gluten enteropatisinin tanı kriterlerinden birisi olan glutensiz diyet sonrasında semptom ve bulgularında düzelmeye ve kilo artışı gözlenmiştir.

Çölyak hastalığı tanısı öykü ve klinik bulgular, histolojik bulgular, çölyak hastalığına yönelik serolojik testlerin pozitifliği, klinik ve laboratuvar bulgularının glutensiz diyetle düzelmesi ve klinik prezentasyonun iki yaşın üzerinde olması esasına dayanılarak konulur (1). Hastamızda serolojik testlerin pozitifliği dışındaki diğer tüm kriterler bulunmaktaydı. Günümüzde serolojik testler çölyak hastalığından şüphe duyulan hastaların ince barsak biyopsisine yönlendirilmesinde yaygın olarak kullanılmaktadır. Ancak seronegatif çölyak olgularının daha önceki çalışmalarda bildirilen oranlardan daha sık olabileceği belirtilmektedir (16).

Sonuç olarak, önemli hastaların ayırıcı tanısında malabsorbsiyon sendromlarından birisi olan gluten enteropatisinin akla getirilmesi ve gluten enteropatisinden şüphe duyulan durumlarda serolojik testler negatif bile olsa duodenal biyopsi yapılmasını öneri vurgulanmak istendi.

KAYNAKLAR

1. Fasano A, Catassi C. Current approaches to diagnosis and treatment of celiac disease: an evolving spectrum. *Gastroenterology* 2001; 120: 636-651.
2. Catassi C, Fabiani E. The spectrum of coeliac disease in children. *Baillieres Clin Gastroenterol* 1997; 11: 485-507.
3. Shamir R. Advances in celiac disease. *Gastroenterol Clin North Am* 2003; 32: 931-947.
4. Troncone R, Auricchio S. Celiac disease. In: Wyllie R, Hyams JS (eds). *Pediatric Gastrointestinal Disease*. 2nd ed. Philadelphia: WB Saunders Company, 1999; 306-314.
5. Cellier C, Flobert C, Cormier C, Roux C, Schmitz J. Severe osteopenia in symptom-free adults with a child-

- hood diagnosis of coeliac disease. *Lancet* 2000; 355: 806.
6. Farrell RJ, Kelly CP. Celiac Sprue. *N Engl J Med* 2002; 346: 180-187.
 7. Novacek G, Mieshler W, Wrba F, Ferenci P, Penner E, Vogelsang H. Prevalence and clinical importance of hypertransaminasemia in celiac disease. *Eur J Gastro Hepatol* 1999; 11: 283-289.
 8. Soroush A, Mulberg AE. Protein-losing enteropathy. In: Altschuler SM, Liacouras CA (eds). *Clinical Pediatric Gastroenterology*. Philadelphia: Churchill Livingstone, 1998; 275-280.
 9. Green PH, Jalri B. Coeliac disease. *Lancet* 2003; 362: 383-391.
 10. Rostami K, Kerckhaert J, Tiemessen R, von Blomberg BM, Meijer JW, Mulder CJ. Sensitivity antendomysium and anti gliadin antibodies in untreated celiac disease: disappointing in clinical practice. *Am J Gastroenterol* 1999; 94: 888-894.
 11. Dabele A, Kingstone K, Bode J, Anderson D. Anti-endomysial antibody negative celiac disease. *Dig Dis Sci* 2002; 40: 214-221.
 12. Trier JS. Diagnosis of celiac sprue. *Gastroenterology* 1998; 115: 211-216.
 13. Murray JA, Herlem J, Goeken JA. Multicenter comparison of serology tests for celiac disease in the USA: results of a phase 1 serologic comparison study. *Gastroenterology* 1997; 112: 1222.
 14. Demir H, Yüce A. Çölyak Hastalığı ve Otoimmünite. *Kartı Pediatri Dergisi* 2002; 23: 389-394.
 15. Grefte JM, Bouman JG, Grond J, Jansen W, Kleibeuker JH. Slow incomplete histological and functional recovery in adult gluten sensitive enteropathy. *J Clin Pathol* 1988; 41: 886-891.
 16. Dickey W, Hughes DF, McMillan SA. Reliance on serum endomysial antibody testing underestimates the true prevalence of coeliac disease by one fifth. *Scand J Gastroenterol* 2000; 35:181-183.