

# DİSTAL ULNAR TÜNEL'İN ANATOMİK İNCELENMESİ\*

Çiğdem İÇKE, A.Orhan MAĞDEN

Dokuz Eylül Üniversitesi Tıp Fakültesi Anatomi Anabilim Dalı

## ÖZET

*Distal ulnar tünel n.ulnaris'in dış basılara yatkınlık kazandığı bir bölgedir. Çalışmamızın amacı n.ulnaris'in distal ulnar tünelde diğer anatomik oluşumlarla ilişkilerini varyasyonlarını değerlendirmek ve klinik önemini vurgulamaktır. Çalışmamızda formalin ile fikse edilmiş yetişkin insan kadavrasından elde edilen 52 adet üst ekstremitede distal ulnar tünel ile ilgili belirlenen parametrelere göre ölçümler yapıldı ve tünel girişinde arter-sinir ilişkisi değerlendirildi. Lig.carpi palmare'nin proksimali ile arcus fibrosus mm.hypothenarii arası ortalama uzaklık 38mm, lig.carpi palmare'nin ortalama genişliği 21mm, lig.carpi palmare'nin proksimali ile n.ulnaris'in iki dala ayrılma noktası arasındaki ortalama uzaklık 28mm ve os pisiforme'nin proksimal ucu ile n.ulnaris'in iki dala ayrılma noktası arasındaki ortalama uzaklık 13mm olarak belirlendi. Olguların %54'ünde a.ulnaris'in n.ulnaris'in lateralinde, %46'sında anterolateralinde olarak distal ulnar tünele girdiği gözlemlendi.*

**Anahtar sözcükler:** Distal ulnar tünel, guyon kanalı, nervus ulnaris

Distal ulnar tünel elbileğinde yer alan ve özgün anatomisi nedeniyle n.ulnaris'in dış basılara yatkınlık kazandığı bir bölgedir. Lig.carpi palmare'nin proksimal kenarından başlar ve arcus fibrosus mm. Hypothenarii'ye kadar uzanır (Şekil 1). Tepesi radyale bakan üçgen şeklinde yassı bir boşluktur. Tabanını retinaculum flexorum, m.opponens digiti minimi ve m.flexor digiti minimi'nin bir bölümü oluşturur. Çok tabakalı oblik çatı distalde fascia hypothenarii, radyalde aponeurosis palmaris ve proksimalde lig.carpi palmare'yi kapsar. Bu tabakayı üstten m.palmaris brevis örter. Silindirik ulnar duvarı m. flexor carpi ulnaris'in tendonu, os pisiforme ve m.abductor digiti minimi'nin orijini oluşturur (1).

## Distal ulnar tünelde yer alan oluşumlar:

Distal ulnar tünelde nervus ulnaris ve onun radyalinde venae committantes'i ile birlikte yer alan a.ulnaris

## SUMMARY

*The distal ulnar tunnel is the area which the ulnar nerve is particularly vulnerable to external compression. The aim of this study is to appraise of the variations and relations of the ulnar nerve with the other structures in the distal ulnar tunnel and to emphasize of its clinical importance. In our study the pre-determined areas connected with the distal ulnar tunnel were measured and the correlation between the ulnar artery and the ulnar nerve at the entrance of the tunnel was considered in the 52 formalin-fixed upper extremities taken from adult human cadavers. It was determined that the main distance between the proximal border of the palmar carpal ligament and the fibrous arc of the hypothenar muscles is 38mm, the main width of the palmar carpal ligament is 21mm, the main length between the proximal border of the palmar carpal ligament and the bifurcation of the ulnar nerve is 28mm and the main length between the proximal edge of the pisiform and the bifurcation of the ulnar nerve is 13mm. In %54 of the cases ulnar artery passes through the distal tunnel laterally and in % 46 anterolaterally of the ulnar nerve.*

**Key words:** Distal ulnar tunnel, Guyon's lodge, ulnar nerve

bulunur. A.ulnaris distal ulnar tünele doğru ilerleyerek arcus palmaris superficialis ve arcus palmaris profundus'a katılacak olan yüzeysel ve derin dallarını verir (1-5). N.ulnaris lig.carpi palmare'nin proksimal kenarından itibaren yaklaşık üç cm'lik uzaklık (zon 1) içinde dallanma göstermeden a.ulnaris ve os pisiforme arasında ilerler. Hiatus proximalis'den boşluğa girerken ramus superficialis ve ramus profundus'a ayrılır (1,5,6).

Ramus superficialis küçük parmağın ve yüzük parmağının küçük parmağa komşu bölümünün duyu liflerini, m.palmaris brevis'in motor liflerini verir. Ramus profundus mediale doğru dönerek proksimalde lig.pisohamatum'un, distalde arcus fibrosus mm.hypothenarii'nin sınırladığı tünele girer. Ramus profundus'tan ayrılan dallar mm.hypothenarii, m.lumbricalis III ve IV mm.interossei, m.adductor

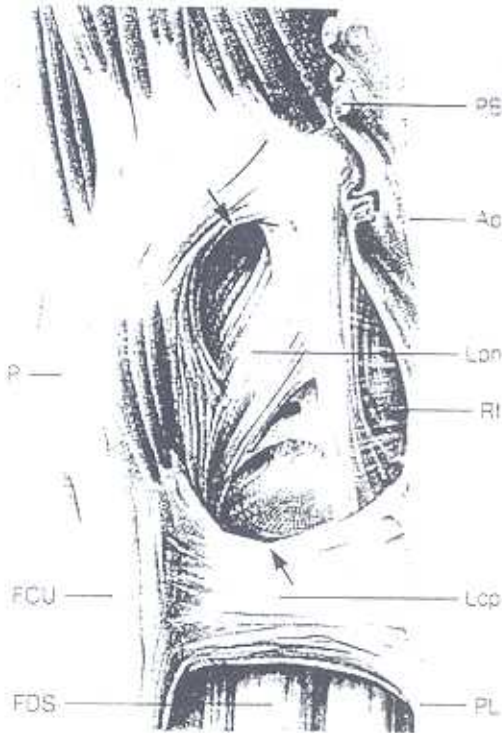
\* 25-30 Ekim 1999 tarihleri arasında Antalya'da yapılan V.Ulusal Anatomi Kongresinde Sözlü Bildiri olarak sunulmuştur.

pollicis ve m.flexor pollicis brevis'in caput profundum'unu innerve eder (1,7-19).

Çalışmamızın amacı n.ulnaris'in distal ulnar tünelde diğer anatomik oluşumlarla ilişkilerini, varyasyonlarını değerlendirmek ve morfometrik veriler sunarak klinik uygulamalara yardımcı olmaktır.

### GEREÇ VE YÖNTEM

Dokuz Eylül Üniversitesi Tıp Fakültesi Anatomi Anabilim Dalı Laboratuvarında eğitim geci olarak kullanılan formaldehit ile tespit edilmiş 52 adet erişkin insan üst ekstremitesinde distal ulnar tünelde ulaşabilmek için deri ve derialtı yağ dokusu uzaklaştırıldı. M.palmaris brevis zedelenmemesine özen gösterilerek kaldırıldı. Distal ulnar tünel ve içinde yer alan n.ulnaris ve a.ulnaris özgün dağılımları korunarak disseke edildi.



Şekil 1. Distal ulnar tünel ile ilgili anatomik yapılar (Chirurgische Anatomie der Hand' den)

P: Os pisiforme; FCU: M.flexor carpi ulnaris; FDS: M.flexor digitorum superficialis; PL: M.palmaris longus; Lcp: Lig.carpi palmare; Rf: Retinaculum flexorum; Lph: Lig.pisohamatum; Ap: Aponeurosis palmaris; PB: M.palmaris brevis'in fasyası

*Distal ulnar tünelde morfometrik ölçümler;*

**A uzunluğu:** Ligamentum carpi palmare'nin proksimali ile arcus fibrosus mm.hypothenarii arası,

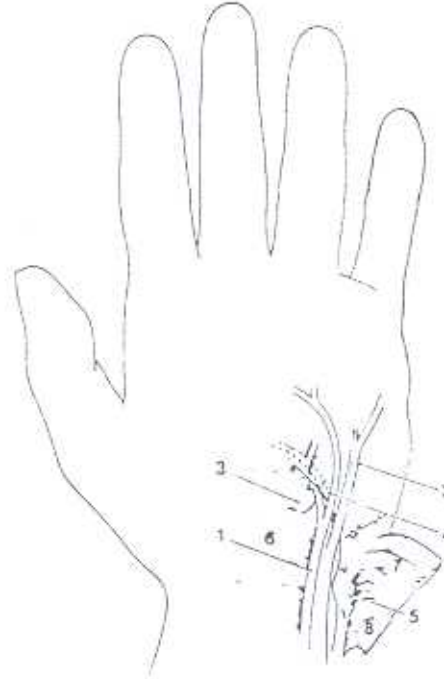
**B uzunluğu:** M.palmaris brevis'in proksimal ve distal noktaları arası,

**C uzunluğu:** Os pisiforme'nin proksimal ucu ile n.ulnaris'in iki dala ayrıldığı nokta arası,

**D uzunluğu:** Ligamentum carpi palmare'nin proksimali ile n.ulnaris'in iki dala ayrıldığı nokta arası,

**E uzunluğu:** Ligamentum carpi palmare'nin proksimal ve distal noktaları arası,

**F uzunluğu:** Ligamentum carpi palmare'nin proksimali ile os pisiforme'nin proksimal ucu arası, olacak şekilde anatomik noktalar gözönüne alınarak ve kumpas kullanılarak gerçekleştirildi (Şekil 2). Ayrıca distal ulnar tünel girişinde n.ulnaris, a.ulnaris ilişkisi değerlendirildi.



Şekil 2. Distal ulnar tünelde yer alan yapıların birbirleri ile olan komşulukları

1: Arteria ulnaris; 2: Ramus superficialis nervi ulnaris; 3: Hamulus ossis hamati; 4: Arcus fibrosus muscoli hypothenarii; 5: Os pisiforme; 6: Retinaculum flexorum; 7: M.palmaris brevis; 8: Lig.carpi palmare



### BULGULAR

Çalışmamızda lig.carpi palmare'nin proksimalinden arcus fibrosus mm.hypothenarii'ye kadar olan uzunluk (A uzunluğu) ortalama 38 mm (min-max: 24 - 48mm) olarak belirlendi.

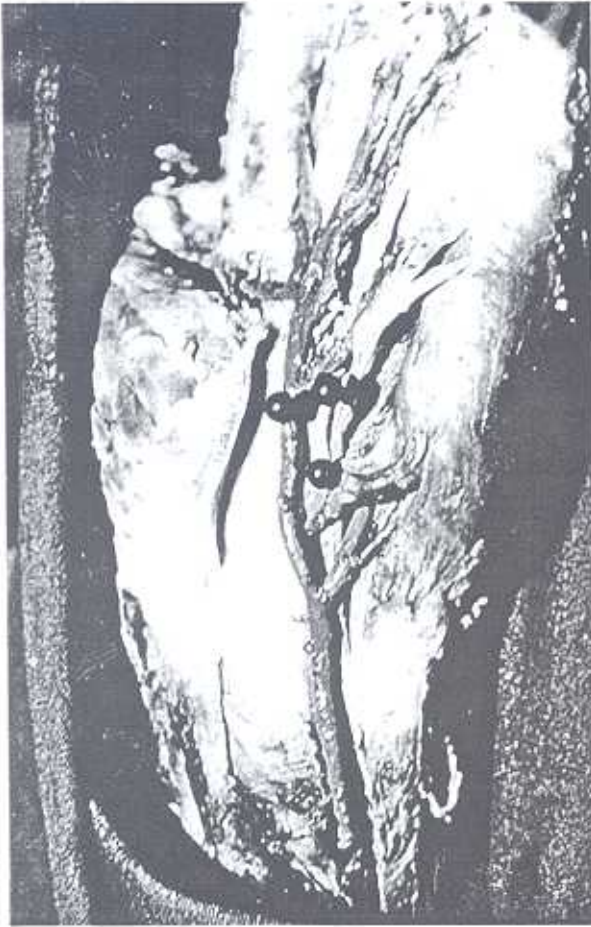Distal ulnar tünelin çatısını örten m.palmaris brevis'in proksimal ve distal noktaları arası uzunluğu (B uzunluğu) ortalama 23 mm (min-max:16 - 32mm) olarak belirlendi.

Os psiforme'nin proksimal ucundan n.ulnaris'in r.superficialis ve r.profundus dallarını verdiği noktaya kadar olan uzunluk (C uzunluğu) ortalama 13 mm (min - max:0-30mm), lig.carpi palmare'nin

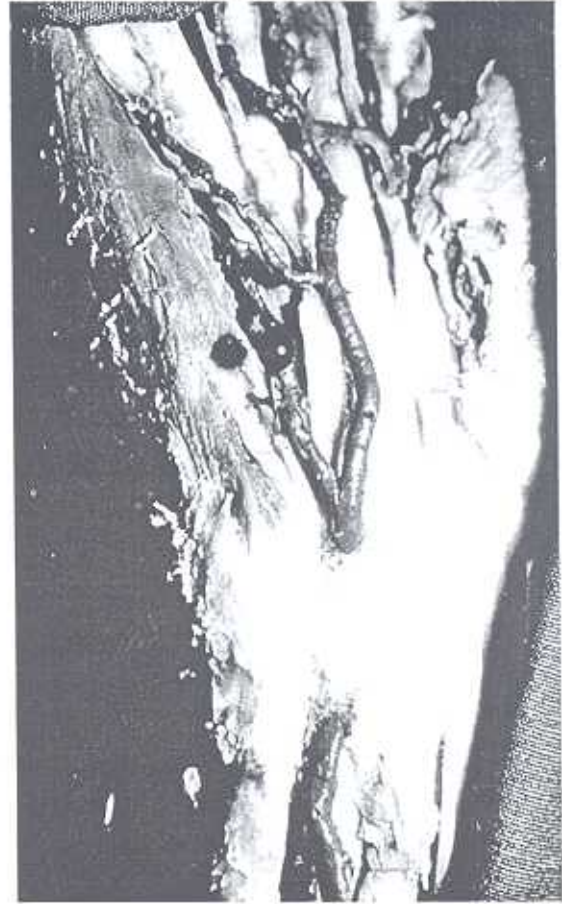
proksimalinden aynı noktaya kadar olan uzunluk (D uzunluğu) ortalama 28 mm (min-max: 8 - 47mm) olarak belirlendi.

Lig.carpi palmare'nin proksimal ve distal noktaları arası uzunluğu (E uzunluğu) ortalama 21 mm (min-max:15 - 28mm) olarak hesaplandı. Lig.carpi palmare'nin proksimali ile os psiforme'nin proksimal ucu arası (F uzunluğu) ortalama 16 mm (min-max:5 - 27mm) olarak belirlendi.

İncelenen 13 olgunun 7'sinde (% 54) a.ulnaris'in, n.ulnaris'in lateralinde (Şekil 3), 6'sında (%46) anterolateralinde (Şekil 4) olarak distal ulnar tünele girdiği gözlemlendi.



Şekil 3. A.ulnaris'in, n.ulnaris'in lateralinde olarak distal ulnar tünele girdiği olgu örneği (sol el)



Şekil 4. A.ulnaris'in, n.ulnaris'in anterolateralinde olarak distal ulnar tünele girdiği olgu örneği (sağ el)

### TARTIŞMA

Nervus ulnaris'in el bileği seviyesindeki sıkışma nöropatisi 1861 yılında Guyon tarafından tanımlanmış ve Hunt tarafından da olgu serisi yayınlanmıştır. N.ulnaris'in el bileğinde distal ulnar tünelde sıkışması sonucu oluşan klinik belirtiler sıkışmanın olduğu zonlara göre değişmektedir (1,2,7).

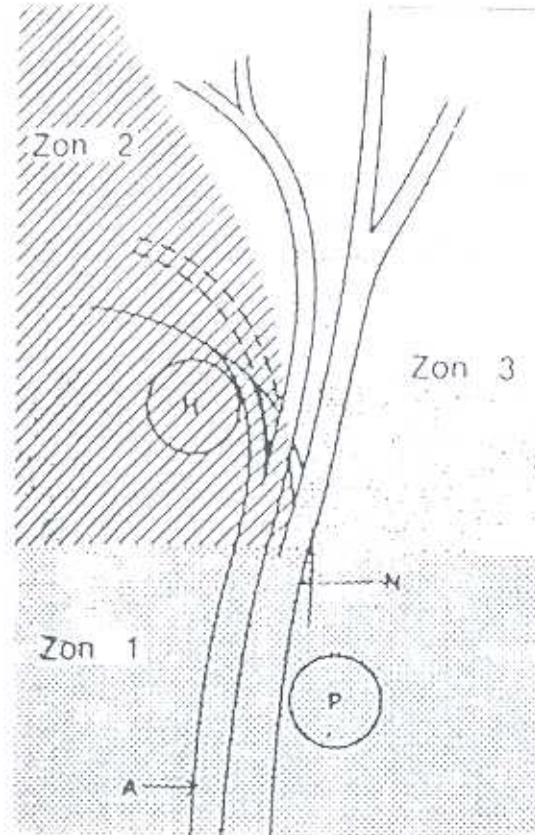
Gross ve Gelberman tünelde yer alan yapıların buradaki yerleşimlerine göre tüneli üç zona ayırmışlardır (Şekil 5). Zon 1 tünelin n.ulnaris'in bifurkasyonunun proksimalinde kalan bölümüdür. Zon 2'de n.ulnaris'in derin motor dalı, Zon 3'de yüzeysel duyu dalı yer alır. Bu zonların herhangi birinde kompresyon oluşabilmektedir. En sık kompresyon görülen zonlar, Zon 1 ve 2'dir. Zon 1 kompresyonunda hastalar hem motor hem duyu, Zon 2 kompresyonunda

ise motor paralizi ile karşımıza gelmektedir (3,7).

Bu bölgenin anatomik varyasyonları literatürde bildirilmiştir. Hipertrofik kas gruplarının kompresyonu (3,8,20,21), lig.carpi palmare'nin kalınlaşması (1,3) ve karpal kemik anormallikleri (3,4,7,8) en sık görülen varyasyonlardır. Bu bölgenin cerrahisi sırasında özellikle lig.carpi palmare ile arcus fibrosus arasının gevşetilmesi önem arz etmektedir.

Guyon kanalının gevşetilmesi sırasında belirli noktaların sinire olan uzaklığının, kanalın genişliğinin ve uzunluğunun bilinmesi ameliyat sırasında olası komplikasyonların önlenmesini sağlayacaktır. Ayrıca bu noktaların daha rahat bir şekilde disseksiyonuna yardımcı olacaktır.

Gross ve ark.'ın verileri ile araştırmamızdaki bulgular Tablo 1'de sunulmuştur.



Şekil 5. Distal ulnar tünelde üç zonun şematik olarak gösterilmesi



Tablo I. Distal ulnar tünel ile ilgili verilerin karşılaştırılması.

	Çalışmamızda			Gross ve Gelberman
	AO	Min	Max	AO
A uzaklığı (distal ulnar tünel'in uzunluğu) Ligamentum carpi palmare'nin proksimali ile arcus fibrosus mm.hypothenarii arası,	38 mm	24mm	48mm	40-45mm
B uzaklığı M.palmaris brevis'in proksimal ve distal noktaları arası,	23 mm	16mm	32mm	25 mm
C uzaklığı Os pisiforme'nin proksimal ucu ile n.ulnaris'in iki dala ayrıldığı nokta arası,	13 mm	0mm	30mm	11 mm
D uzaklığı (zon 1) Ligamentum carpi palmare'nin proksimali ile n.ulnaris'in iki dala ayrıldığı nokta arası,	28 mm	8mm	47mm	30 mm
E uzaklığı Ligamentum carpi palmare'nin proksimal ve distal noktaları arası,	21mm	15mm	28mm	-
F uzaklığı Ligamentum carpi palmare'nin proksimali ile os pisiforme'nin proksimal ucu arası	16mm	5mm	27mm	20 mm

Sonuçlarımız Gross ve Gelberman'ın verileri ile uyumludur.

Kleinert (1), König (2), Verghese (3), Benzer (4), Schmidt (5) ve Lockhart (22) distal ulnar tünele a.ulnaris'in n.ulnaris'in lateralinde, Gross ve Gelberman (7) ile Warwick (19) anterolateralinde olarak girdiğini belirtmişlerdir. Çalışmamızda olguların %54'ünde a.ulnaris'in n.ulnaris'in lateralinde,

%46'sında anterolateralinde olarak distal ulnar tünele girdiği gözlenmektedir.

#### SONUÇ

Çalışmamızda sunulan morfolometrik verilerin distal ulnar tünelde n.ulnaris basılarının değerlendirilmesinde ve basıya neden olan patolojilerin giderilmesi sırasında uygulanan girişimlerde yardımcı olacağı görüşündeyiz.

#### KAYNAKLAR

1. Kleinert HE, Hayes JE. The ulnar tunnel syndrome. *Plast & Recons surgery*. Jan 1971; 47: 21-24.
2. König PSA, Hage JJ, Bloem JJAM, Prosé LPP. Variations of the ulnar nerve and ulnar artery in Guyon's canal: A cadaveric study. *The journal of hand surgery*. July 1994; 19: 617-622.
3. Verghese G (editor). *Peripheral Nerve Compressions of the upper extremity*. The Orthopedic Clinics of North America. Philadelphia: WB Saunders Company. 1996; 27: 325-7, 358-359.
4. Benzel EC (editor). *Neurosurgical Topics*. Illinois: American Association of Neurological Surgeons. 1992; 51-56, 148-149.
5. Schmidt HM, Lanz U. *Die Guyonsche Loge*. Chirurgische Anatomie der Hand. Stuttgart: Hippokrates Verlag. 1992: 112-116.
6. Denman EE. The anatomy of the space of Guyon. *Hand*. 1978; 10: 69-76.
7. Gross MS, Gelberman RH. The anatomy of the distal tunnel. *Clinical orthopedics and related research*. June 1985;196: 238-247.
8. Jeffery AK. Compression of the deep palmar branch of the ulnar nerve by an anomalous muscle. *The journal of bone and joint surgery*. Nov 1971; 53: 718-723.
9. Boyes JH. *Bunnell's surgery of the hand*. 5<sup>th</sup> edition. Philadelphia: Lippincott. 1970: 362-365.
10. Littler JW. Ulnar tunnel syndrome. *Reconstructive plastic surgery*. 6<sup>th</sup> edition. Philadelphia: Saunders. 1977: 3437-3440.
11. Nigst H, Buck-Gramcko D, Millesi H. Kompression des Nervus ulnaris in der "Loge de Guyon". *Handchirurgie Band I, Allgemeines Wahloperationen*. Stuttgart: Thieme Verlag. 1981: 18-28.
12. Pulvertaft RG. *Ulnar nerve in the hand*. Operative surgery, fundamental international techniques. London: Butterworths, 1977: 267-296.

13. Eversmann WW. Ulnar nerve entrapment in Guyon's canal (at the wrist). *Operative Hand surgery*. 2<sup>nd</sup> edition. New York: Churchill Livingstone. 1988: 1452-1454.
14. Thurman RT, Jindal P, Wolff TW. Ulnar nerve compression in Guyon's canal caused by calsinosis in scleroderma. *J Hand Surg*. 1991; 16 A: 739-741.
15. Flynn JE. *Hand surgery*. 2<sup>nd</sup> edition, Baltimore: Williams and Wilkins. 1975: 323-326.
16. Smith JR, Graham WP. Ulnar nerve compression. The hand surgical and non surgical management. Philadelphia: Lea&Febiger, 1977: 240-247.
17. Spinner M. *Kaplan's functional and surgical anatomy of the hand*. 3<sup>rd</sup> edition. Philadelphia: Lippincott.1984:206-235.
18. Gardner E, Gray DJ, O'Rahilly R. *Anatomy - a regional study of human structure*. 4<sup>th</sup> edition. Philadelphia: Saunders. 1975: 148-151.
19. Warwick R, Williams PL. The ulnar nerve. *Gray's Anatomy*, 35<sup>th</sup> edition, Edinburg, Longman Group Ltd. 1973: 1043-1044.
20. Schjelderup H. Aberrant muscle in the hand causing ulnar nerve compression. *J Bone Joint Surg*. 1964;46B: 361.
21. Swanson AB, Biddulph SL, Boughman FA, De Groot G. Ulnar nerve compression due to an anomalous muscle in the canal of Guyon. *Clin Orthop*. 1972; 83: 64.
22. Lockhart RD, Hamilton GF, Fyfe FW. The ulnar nerve. *Anatomy of the human body*, 2<sup>nd</sup> edition, London, Faber and Faber Ltd. 1965: 290.