

KEMİK İLİĞİ LENFOİD TOPLULUKLARINDA PATOGENEZ-İMMÜNOHİSTOKİMYASAL BİR ÇALIŞMA

Kutsal YÖRÜKOĞLU, A.Ali KÜPELİOĞLU, Emek ÖZEN

D.E.Ü. Tıp Fakültesi Patoloji Anabilim Dalı

ÖZET

Kemik iliği immünohistokimyası, tespitli ve dekalsifiye olmamış dokularda, parafin veya plastik bloklarda uygulanabilmektedir, bu da rutinde zorluk yaratmaktadır. Dekalsifiye kemik iliği dokularının parafin bloklarından elde edilen kesitlerinde immünohistokimyasal yöntem ile CD43, CD45RO (UCHL-1) ve 4KB5 ile T- ve B- hücrelerinde olumlu boyanma elde edilmiş ve B5-Formalin fiksasyonu, %10 glasiyel asetik asit dekalsifikasyonunun antijenik yapıyı etkilemediği sonucuna varılmıştır.

Key words: Kemik iliği, immünohistokimya

SUMMARY

Immunohistologic technique of bone marrow can be used in undecalcified, paraffin or plastic embedded tissue sections and but these are hardly available in routine practice. Decalcified paraffin embedded tissue sections were stained with the antibodies CD43, CD45RO (UCHL-1) and 4KB5 and obtained positive staining of T- and B- cells. Fixation with B5-formaline and decalcification with 10% glacial acetic acid achieve antigenic preservation.

Key words: Bone marrow, immunohistochemistry

Kemik iliğinde lenfoid topluluklar fizyolojik bir bulgudur ve enfeksiyöz/immünolojik uyarı ile ilgili olabileceği vurgulanmaktadır(1,2). Lenfoid topluluk sıklığı, yaşla birlikte artmakta ve 70 yaşından sonra hemen her kişide gözlenebilmektedir (1). Kronik myeloproliferatif hastalıklarda sıklığının artmış olduğu ve lenfoid toplulukların hem T hem de B-hücrelerinden oluştuğu ancak T-hücrelerinin daha baskın olduğu, bunun da reaktivite ile

açıklanabileceği belirtilmektedir (3). Yine toplumlar arası lenfoid topluluk sıklığındaki farklılıklar, genetik, antijenik stimülasyon gibi çevresel faktörler, KLL lenfoma gibi lenfoproliferatif hastalıkların sıklık farklılığı ile ilgili olabileceği belirtilmektedir (1-3).

Kemik iliği immünohistokimyası, tespitli ve dekalsifiye dokularda ve parafin veya plastik bloklarda uygulanabilmektedir (3). Monoklonal antikorlardan ve parafin kesitlere de uygu-

lanabilen T hücrelerine yönelik CD45RO (UCHL-1) ve CD43, B hücrelerine yönelik 4KB5'in sensitif ve spesifik olduğu belirtilmektedir (4).

Ancak, uygulanan çalışmaların hepsi ya plastik gömme ya da parafin gömme-andekalsifiye bloklarda yapılmıştır ve bu da rutinde zorluk yaratmaktadır (4).

Daha önce yaptığımız bir çalışmada, lenfoid topluluk sıklığını %15 olarak bulmuş, kadın erkek oranında farklılık ve olguların hastalıkları, yaşları ve cinsleri ile lenfoid topluluk görülmesi arasında bir ilişki olmadığı saptanmıştır (2). Bu çalışmada lenfoid topluluklarda, dekalsifiye kemik iliği dokularının parafin bloklarından elde edilen kesitlerinde immünohistokimyasal yöntem ile CD43, CD45RO (UCHL-1) ve 4KB5 ile T ve B hücrelerinin boyanması ve boyanma özellikleri araştırılmıştır.

GEREÇ VE YÖNTEM

1992 ve 1993 yıllarında Anabilim Dalımıza değişik tanılar ile gönderilen 102 kemik iliği biopsisi değerlendirilmiş, lenfoid topluluk varlığı kaydedilmiş (5), lenfoid topluluk saptanan biopsilere T- hücre belirleyicisi CD43 ve CD45RO ile B- hücre belirleyicisi 4KB5 ile immünohistokimyasal boyama uygulanmıştır.

Dokular B5-Formalin ile 2-24 saat tespit edilmiş, dekalsifikasyon işlemi eşit miktarda %10 glasiyel asetik asit ve fizyolojik serumda %4 formalin solüsyonu karışımında 6-24


saat uygulanmış (6) rutin doku takibinden sonra H-E kesitleri, Retikulin ve Prusya mavisi boyaları incelenmiştir. İmmunohistokimyasal boyama Streptavidin-Biotin yöntemi ile uygulanmıştır.

BULGULAR


102 biopsiden 12'sinde lenfoid topluluk saptanmıştır. 102 olgunun 50'si erkek, 52'si kadındır. Yaş ortalaması 48'dir. Lenfoid topluluk saptanan 12 olgudan 7'si erkek, 5'i kadındır ve yaş ortalaması 54'tür.

Lenfoid topluluk saptanan olgulardan dördü karsinom evrelemesi, ikisi anemi etyolojisinin belirlenmesi, ikisi lenfoma şüphesi, ikisi myeloma, birisi myeloid hiperplazi ve biri romatoid artrit klinik tanılar ile gönderilmiş, patolojik inceleme sonucu 1 olguda hipoplazik, 6 olguda hiperplazik kemik iliği, bir olguda myeloid hiperplazi, 4 olguda normal olarak değerlendirilmiştir.

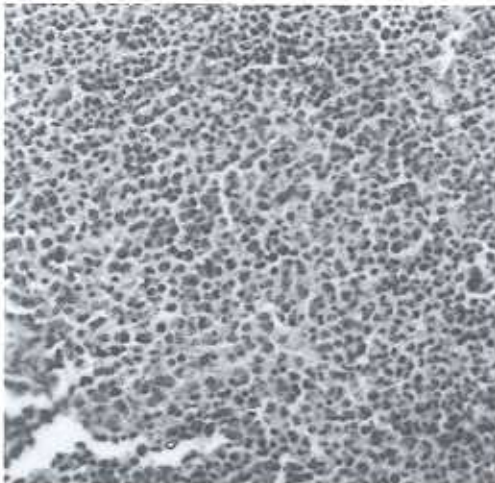
CD45RO ve 4KB5 ile boyamada değişen oranlarda myeloid seri hücrelerinde reaksiyon gözlenebilmektedir. Lenfositlerde halka şeklinde membran boyanması olması, myeloid hücrelerden ayırımı sağlamaktadır. İmmünohistokimya sonucunda lenfoid toplulukların tümünde T hücrelerinin seyrek veya tek tük bulunduğu, B hücrelerinin baskın olduğu gözlenmiştir. Boyanma tüm hücrelerde halka şeklinde sitoplazmik membrana sınırlı olarak izlenmiştir. Tüm olgularda uniform ve kuvvetli boyanma elde edilmiştir (Şekil 1-3),(Tablo I).



Şekil 1. 4KB5 ile lenfoid toplulukta olumlu boyanmış, baskın B- lenfositler.



Şekil 2. 4KB5 ile lenfoid toplulukta olumlu boyanmış, baskın B-lenfositler.



Şekil 3. UCHL-1 (CD45RO) ile lenfoid toplulukta seyrek T- lenfositler.

Tablo I. Lenfoid topluluk saptanan olgularda klinik tanı, yaş, cins ve immünohistokimyasal antikor boyama sonuçları.

Klinik Tanı	Yaş	Cins	Patolojik Tanı	CD43	CD45RO	4KB5
1. Metastaz	67	E	N	+++	+++	+
2. Metastaz	65	K	H	++	+++	+
3. Myelom	70	E	N	+++	++	+
4. Romatoid artrit	56	E	H	++	++	+
5. Metastaz	78	E	N	+++	+++	+
6. Lenfoma	8	E	H	+++	+++	++
7. Anemi	46	K	h	++	++	+
8. Myeloma	55	K	H	++	+++	+
9. Myeloid hiperplazi	64	E	MH	+++	+++	++
10. Metastaz	49	K	H	++	+++	-
11. Anemi	54	K	H	+++	++	+
12. Lenfoma	34	E	N	++	+++	+

N : Normal sınırlarda

H : Hipersellüler kemik iliği

h : Hiposellüler kemik iliği

MH : Myeloid hiperplazi

- : Boyanan lenfoid topluluk hücresi yok

+

++ : Lenfoid topluluk hücrelerinde %20-50 arasında boyanma

+++ : Lenfoid topluluk hücrelerinin %50'sinden fazlasında boyanma

TARTIŞMA

Lenfoid toplulukların gelişmesinde immün komponentin (7) ve enfeksiyöz uyarının (1,2) rol oynadığı düşünülmektedir. Toplumlar arası sıklıktaki farklılıklar genetik faktörlere bağlanmaya çalışılmış, bu arada KLL ve iyi diferansiye lenfositik lenfoma insidansı ile paralellik saptanmıştır (1). İmmünohistokimyasal bir çalışmada kronik myeloproliferatif hastalıklardan idyopatik trombositemi ve KML'de T-hücrelerinin baskın olduğu, polisitemia vera ve myelofibroziste B-hücrelerinin baskın olduğu gözlenmiştir ve kronik myeloproliferatif hastalıklarda lenfoid topluluk gelişimi reaktif mekanizmaya bağlanmıştır (3).

Çalışmamızda, yaş, cins ve myeloproliferatif hastalık gibi hastalıklar ile ilişkisiz olarak %11.8 olguda lenfoid topluluk gözlenmiş ve tüm lenfoid topluluklarda hücre popülasyonunun aynı olduğu, T- hücrelerinin seyrek, B- hücrelerinin baskın olduğu gözlenmiş olmakla birlikte hasta gruplarının uniform olmayışı ve gruplardaki hasta sayılarının düşük olması lenfoid topluluklarının patogenezi konusunda yorum yapmayı güçleştirmektedir.

Kemik iliği biopsilerinin rutin fiksasyonu ve dekalsifikasyon-parafin gömme işlemlerinde antijenik kayıp,immünohistokimyasal boyanmayı güçleştirmektedir (8). Bu nedenle plastik gömme, andekalsifiye dokuların kullanıl-

ması önerilmektedir (4,8). Ancak bu yöntemlerin teknik zorluğu, rutin kullanımı güçleştirmektedir.

Olguların tümünde T- hücrelerine yönelik CD45RO (UCHL-1) ve CD43 ile B- hücrelerine yönelik 4KB5 ile kuvvetli boyanma elde edilmiş olmasının yanısıra boyanmanın myeloid hücrelerden ayırımını sağlayacak şekilde sitoplazmik membrana lokalize olması, B5-Formalin fiksasyonu ve %10 glasiyel asetik asit dekalsifikasyonunun antijenik yapıya zarar vermediğini ve rutin kemik iliği biopsilerinde CD45RO, CD43 ve 4KB5 ile immünohistokimyasal yöntemlerle immünolojik araştırma yapılabileceğini göstermektedir.

KAYNAKLAR

1. Liu PL, Takanan H, Yatani R, Nelson G. Comparative studies of bone marrow from the United States and Japan. *Ann Clin Lab Sci* 1989; 19: 345-51.
2. Yörükoğlu K, Çakalağaoğlu F, Özer E, Koyuncuoğlu M. Kemik iliği biopsilerinde lenfoid nodüller. X. Ulusal Patoloji Kongresi. 3-7 Kasım 1992, Girne-Kıbrıs. Bildiri Özetleri Kitapçığı 56.
3. Franco V, Florena AM, Aragona F, Campesi G. Immunohistochemical evaluation of bone marrow lymphoid nodules in chronic myeloproliferative disorders. *Virchows Archiv A Pathol Anat* 1991; 419: 261-6.
4. Clark JR, Williams ME, Swerdlow SH. Detection of B and T- cells in paraffin embedded tissue sections. Diagnostic utility of commercially obtained 4KB5 and UCHL-1. *Am J Clin Pathol* 1990; 93: 58-60.
5. Rywlin AM, Ortega RS, Dominguez CJ. Lymphoid nodules of bone marrow: Normal and abnormal. *Blood* 1974; 43: 389-400.
6. Brynes RK, McKenna RW, Sundberg RD. Bone marrow aspiration and trephine biopsy. *Am J Clin Pathol* 1978; 70: 753-9.
7. Cervantes F, Pereira A, Martu JM, Felin E, Rozman C. Bone marrow lymphoid nodules in myeloproliferative disorders: association with the nonmyelosclerotic phases of idiopathic myelofibrosis and immunological significance. *Br J Haematol* 1988; 70: 279-82.
8. Clark JR, Williams ME, Swerdlow SH. Detection of B and T-Cells in paraffin-embedded tissue sections. Diagnostic utility of commercially obtained 4KB5 and UCHL-1. *Am J Clin Pathol* 1990; 93: 58-69.