

# BRONŞİAL ASTIMDAKİ PATOLOJİK DEĞİŞİMLERİN GÖSTERİLMESİNDE YÜKSEK REZOLÜSYONLU BİLGİSAYARLI TOMOGRAFİNİN YERİ<sup>(X)</sup>

Emine OSMA\*, Arif ÇİMRİN\*\*, Metin MANİSALI\*, Eyüp S. UÇAN\*\*,  
Atila AKKOÇLU\*\*, Pınar BALCI\*

D.E.Ü. Tıp Fakültesi Radyodiagnostik Anabilim Dalı\*  
D.E.Ü. Tıp Fakültesi Göğüs Hastalıkları Anabilim Dalı\*\*

## ÖZET

Astmatik olgularda düzensiz tedavi ile tekrarlayan ataklar sıklıkla fonksiyonel parametrelerde bozulmaya yol açan kalıcı havayolu değişimine neden olmaktadır. Bu çalışmada ataklar arası dönemde bulunan 31 astımlı olgu, akciğer fonksiyon testlerindeki bozukluğa göre sınıflandırılmış, HRCT ve posteroanterior (PA) akciğer grafilerindeki eşlik eden radyolojik değişiklikler araştırılmıştır. Orta ve ağır fonksiyonel bozukluğu olan olguların HRCT incelemelerinde %61, PA akciğer grafilerinde ise %13 oranında patoloji saptanmıştır. Bronş duvar kalınlaşması, bronşektazi ve emfizem en sık tesbit edilen patolojik değişimler olmuştur.

**Anahtar sözcükler:**Bronşial astma, pulmoner fonksiyon testleri, yüksek rezolüsyonlu bilgisayarlı tomografi (HRCT), akciğer grafisi

## SUMMARY

In asthmatic patients, improper medication and repetition of crises often leads to irreversible airway changes causing deterioration in functional parameters. We studied the findings of plain roentgenograms and HRCT changes coinciding with functional parameter deteriorations in 31 asthmatic patients who were out of crisis. The detected pathologic change rate in patients who had moderate and severe functional deterioration were %61 in HRCT and %13 in plain roentgenograms. Among these; bronchial wall thickening, bronchiectasis and emphysema were the most commonly observed findings.

**Key words:** Bronchial asthma, Pulmonary function tests, High Resolution Computerized Tomography (HRCT), Chest radiography

Bronşial astma, havayollarının yaygın yangısal değişimlerle karakterize bir hastalıktır. Bu hastalıkta değişik stimullara karşı artmış reaktivite temel özelliğdir. Patofizyolojisinde kronik havayolu inflamasyonuna sekonder hipersekresyon, bronkospazm epitel harabiyeti önem taşımaktadır. Uygun olmayan tedaviye bağlı tekrarlayan ataklar sıklık-

la fonksiyonel parametrelerde bozulmaya yol açan kalıcı havayolu değişimine neden olmaktadır. PA akciğer grafisi, enfeksiyon gibi atağı tetikleyen pulmoner nedenlerin ve astmatik atak sırasında gelişen komplikasyonların araştırılması amacı ile kullanılmaktadır. Bu endikasyonlar dışında bronşial astmada PA akciğer grafisinin yeri yoktur. Rutin bilgi-

(X). Türkiye Solunum Araştırmaları Derneği (TÜSAD) XXI. Ulusal Kongresinde (24-28 Ekim 1993 Kuşadası) tebliğ edilmiştir.

sayarlı tomografik incelemelerde düşük spatial rezolüsyon nedeniyle elde edilen parankimal detay yeterli olmamaktadır. Yüksek rezolüsyonlu bilgisayarlı tomografik incelemelerde (HRCT) artan spatial rezolüsyona bağlı olarak parankimi daha net olarak değerlendirmek mümkündür. Bronşektazi ve amfizem olgularında HRCT'nin rutin tomografik incelemelere göre üstünlüğü güncel literatürde vurgulanmaktadır (1). Bu amaçla ataklar arası dönemdeki 31 astımlı hasta üzerinde yapılan bu çalışmada fonksiyonel parametrelerdeki bozulmaya eşlik eden HRCT ve PA akciğer grafisi bulguları değerlendirilmiştir.

### GEREÇ VE YÖNTEM

Mayıs 1992-Eylül 1993 tarihleri arasında Dokuz Eylül Üniversitesi Tıp Fakültesi Göğüs Hastalıkları Anabilim dalınca takip edilen ataklar arası dönemdeki 31 astımlı hasta çalışma kapsamına alınmıştır. 12 erkek 19 kadından oluşan grubun yaş ortalaması  $41.45 \pm 10.23$ 'tür. Kontrol grubu Radyodiagnostik Anabilim dalı, tomografi ünitesine başka nedenlerden dolayı başvuran 3 erkek 6 kadın olmak üzere toplam 9 hastadan oluşturulmuştur. Yaş ortalaması  $39.10 \pm 10.81$  olan kontrol grubunun daha önceden solunum sistemi rahatsızlığı geçirmemiş ve sigara kullanmamış olmasına dikkat edilmiştir. Kontrol grubu dahil olmak üzere 40 hastada solunum fonksiyon testleri çalışılmış, PA akciğer grafileri çekilmiş ve HRCT incelemeleri yapılmıştır.

Solunum fonksiyon testlerindeki zirve akım hızı (PEF) değerlerine göre hastalar üç gruba ayrıldı. Buna göre:

	PEF $\geq$ 80	Hafif
60 <	PEF < 80	Orta
	PEF $\leq$ 60	Ağır

astmalı olarak kabul edildi.

HRCT incelemeleri GE 9800 HiLight Advanced tomografi cihazında 1.5 mm kesit kalınlığında, kemik algoritminde, 25 FOV da, 10 mm masa kayması ile apeksten diafragma kadar olan alanda kesintisiz olarak yapıldı. Sabit pencere düzeyi ve genişliğinde filme aktarılan HRCT görüntüleri ile PA akciğer grafileri üç uzman tarafından a) bronşektazi b) bronş duvar kalınlaşması c) amfizem d) atelektazi e) fibrotik band f) nodül < 0.5 cm) mukus tıkacı h) lobuler veya asiner yoğunluk artımı yönünden değerlendirildi. En az iki uzmanın fikir birliği pozitif olarak kabul edildi.

Amfizem, bronşektazi, bronşial duvar kalınlaşması tanılarında Naidich (2) ve Zerhouni (3) gibi araştırmacıların artık klasikleşmiş olan HRCT kriterleri kullanıldı.

### BULGULAR

Çalışmaya alınan hasta grubunda bronşial astma öykü sürecinin 1 ay ile 25 yıl arasında değiştiği, ortalama  $8.27 \pm 8.10$  yıl olduğu saptanmıştır. Özgeçmişlerinde astım haricinde belirgin solunum sistemi hastalığı bulunmayan hastaların 4'ünde geçmişte sigara

öyküsü mevcuttur.

Pulmoner fonksiyon testlerindeki PEF değerlerine göre yapılan sınıflamada hafif grupta 5, orta grupta 14, ağır grupta 12 olgunun yer aldığı saptanmıştır. Kontrol grubunda PEF değerlerinin hepsi %80'nin üzerinde bulunmuştur.

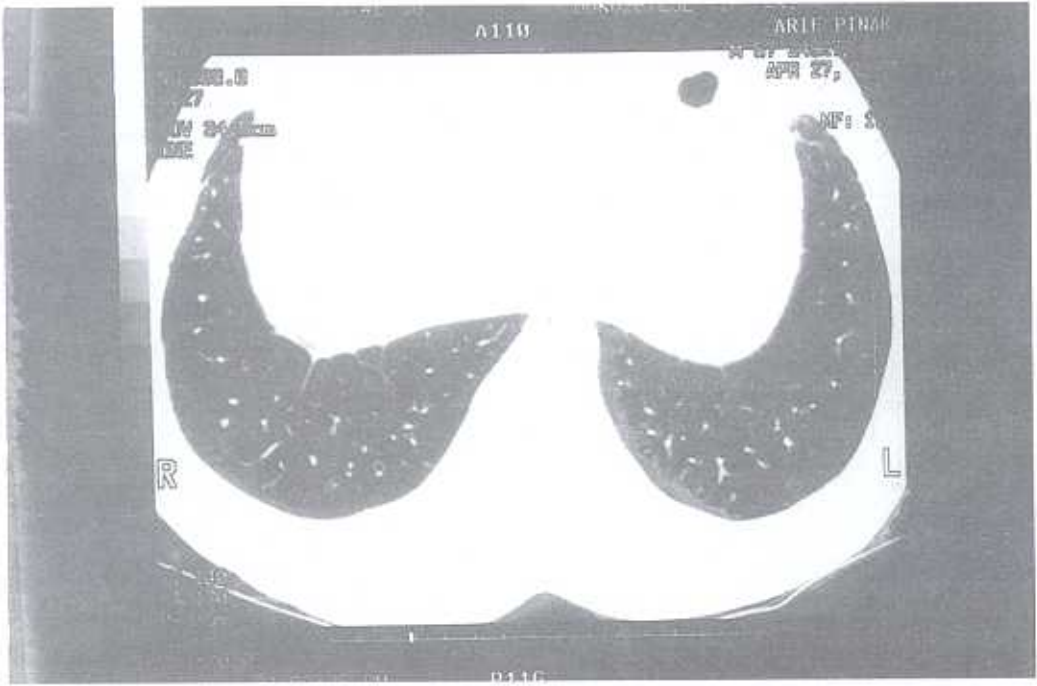
Ağır gruptaki 12 olgunun 10'ununda (%83), orta astmalı 14 olgunun 12'sinde (%86), hafif grupta yer alan hastaların %100'ünde akciğer grafilerinin normal olduğu gözlenmiştir. Kontrol grubuna ait akciğer grafilerinde ise radyolojik patoloji tespit edilmiştir.

HRCT incelemelerinde; silindirik bronşektazi ve amfizematöz değişimin beraber gözleendiği bir kişi haricinde hafif olguların %80'ninde patoloji saptanmazken normal HRCT

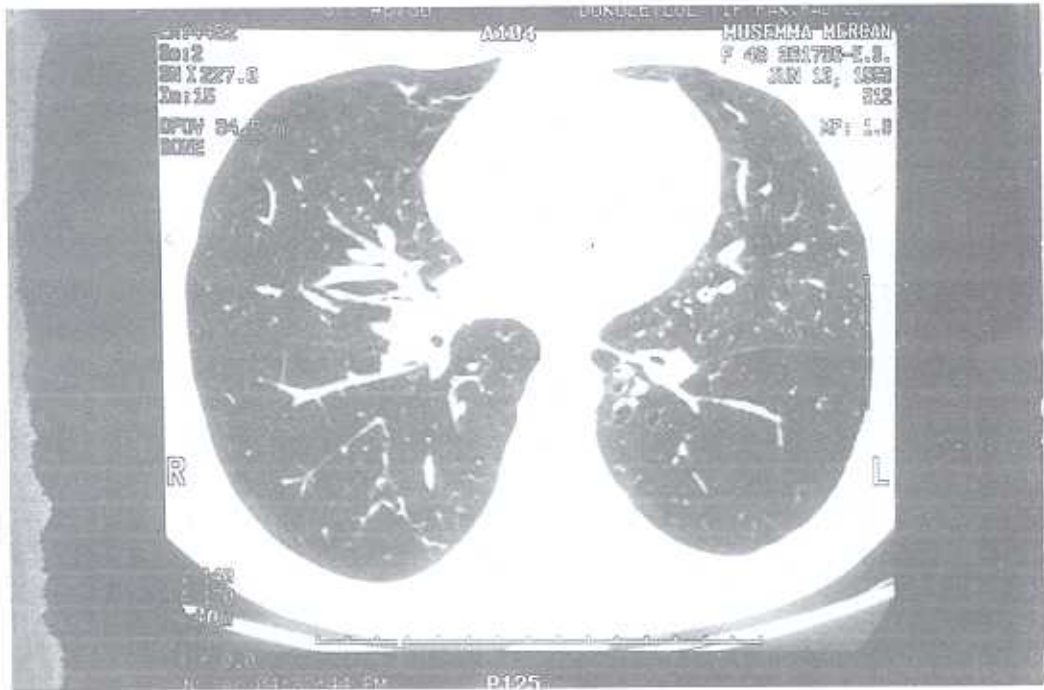
oranının orta grupta %36, ağır grupta %25 olduğu saptanmıştır. Tablo I'de de görüldüğü gibi patolojilerin çoğu fonksiyonel bozulmanın fazla olduğu orta ve ağır grupta yer almaktadır. 31 hastada %45'lik bir insidansla bronşektazi (Şekil 1,2) en sık görülen patoloji iken, bronşial duvar kalınlaşması (Şekil 3) %39, lokal veya yaygın amfizem (Şekil 4) ise %26 sıklıkta bulunmuştur. Bununla beraber tek tek her bir radyolojik bulgunun gruplara göre gösterdiği dağılıma yönelik olarak yapılan incelemede farkların istatistiksel yönden anlamlılık taşımadığı gözlenmiştir. 31 hastanın akciğer grafisinde %13 olarak saptanan patoloji insidansı ile HRCT de saptanan %61'lik insidans arasındaki fark ise istatistiksel olarak anlamlıdır. Kontrol grubunda yer alan hastalarda sadece bir olguda fibrotik değişim saptanmıştır.

Tablo I. 31 hastada radyolojik HRCT gruplara göre dağılımı

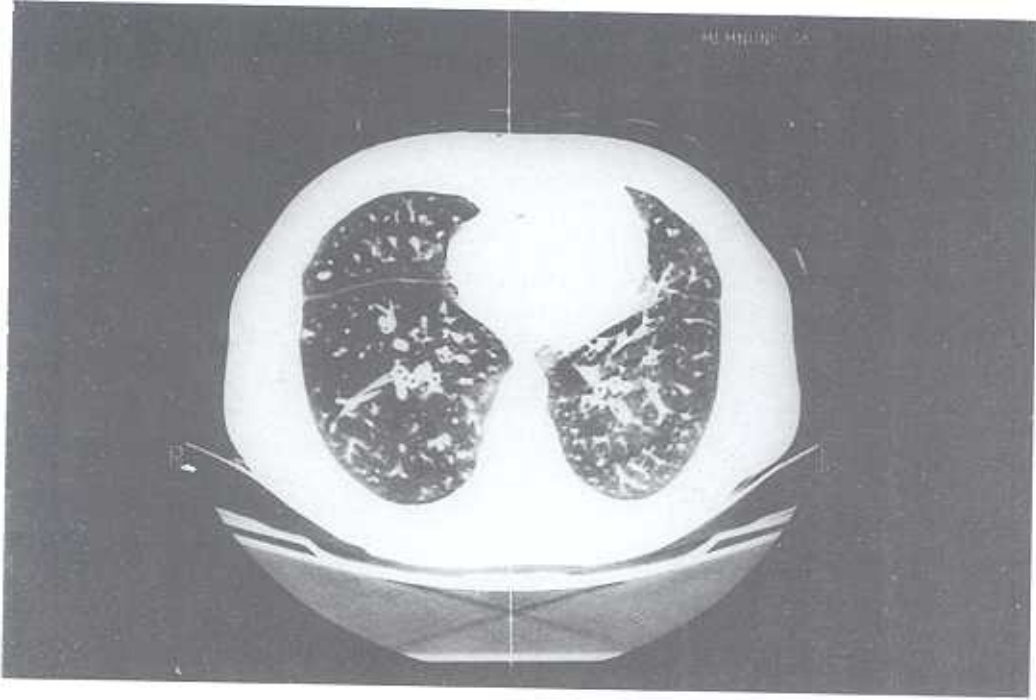
	Hafif PEF≥80	Orta 60<PEF<80	Ağır PEF<80
Hasta sayısı	5	14	12
Normal HRCT	4 (%80)	5 (%36)	3 (%25)
Patolojik HRCT	1 (%20)	9 (%64)	9 (%75)
Bronşektazi	1 (%20)	6 (%43)	7 (%58)
B.D.Kalınlaşması	0 (%0)	7 (%50)	5 (%42)
Amfizem	1 (%20)	4 (%29)	3 (%25)
Atelektazi	0 (%0)	1 (%7)	1 (%8)
Fibrotik band	0 (%0)	3 (%21)	4 (%33)
Nodül < 0.5 cm	0 (%0)	2 (%14)	2 (%17)
Mukus tıkaçı	0 (%0)	1 (%7)	1 (%8)
Löbuler-asiner yoğunluk artımı	0 (%0)	1 (%7)	1 (%8)



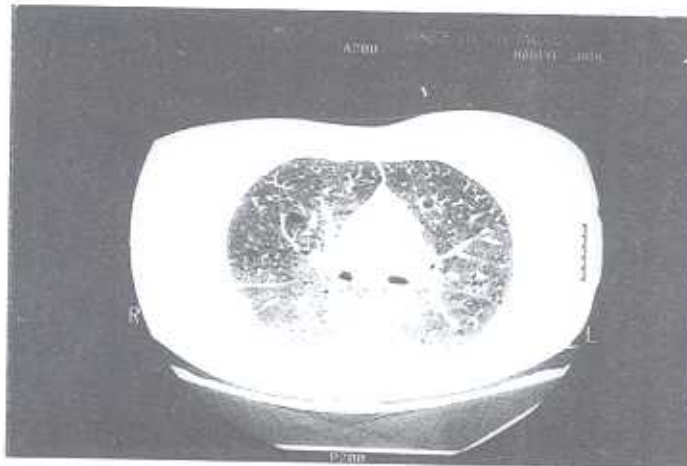
Şekil 1. Orta grupta yer alan astımlı olguda taşlı yüzük manzarası niteliğinde bronşektazik değişimler



Şekil 2. Ağır grupta yer alan olguda sol paravertebral kistik varikoid bronşektazik değişimler.



Şekil 3. Ağır grupta yer alan olguda segmental subsegmental bronşlarda duvar kalınlaşması



Şekil 4. Orta grupta yer alan olguda bilateral amfizematöz değişimler

## TARTIŞMA

Astmatik şahıslarda tekrarlayan ataklar zaman içerisinde kalıcı havayolu değişimine neden olabilmektedir. Bununla beraber bu değişimlerin gösterilmesinde PA akciğer grafileri sıklıkla yetersiz kalmaktadır. HRCT incelemelerinin bronşektazi, amfizem gibi patolojilerin belirlenmesindeki etkinliği bilinmektedir (4;5). Ataklar arası dönemde bulunan 31 astımlı hasta üzerinde yaptığımız çalışmada radyolojik değişimlerin orta ve ağır grup da daha fazla olduğunu gözlemledik. Astmatik şahıslarda bronşektazik değişimlerin varlığı birçok patolojik ve bronkografik incelemede vurgulanmıştır. Yakın zamanda Paganin ve arkadaşlarının (6) astımlı şahıslarda HRCT ile yaptığı çalışmada, bronşektazik değişim %50'nin üzerinde rapor edilmiştir. Hong-Kong'dan iki ayrı grubun bronşektazilerde astım prevalansı üzerinde yaptığı çalışmalarda ise %27 ve %3 (8) gibi iki farklı sonuç ortaya çıkmıştır. Biz çalışmamızda bronşektazi insidansını %45 olarak bulduk. %39 oranında saptadığımız bronşial duvar kalınlaşması inflamasyona veya peribronşial fibrozise bağlı olabilir. Gerçekten Saboya (9)

astımlı hastaların histopatolojik incelemelerinde peribronşial fibrozis saptamıştır. Biz de akut atak dışı dönemde görüntülediğimiz kronik olgularımızdaki kalınlaşmaların inflamasyondan çok peribronşial fibrozise ait olabileceği kanısındayız. Amfizematöz değişimlerin gözlendiği olgulardan ikisi sigara içen hasta olmakla beraber bu iki kişi dışlandığında bile grupta %21'lik amfizem oranı ortaya çıkmaktadır. Atak dışı dönemde saptanan amfizematöz değişiklikler, bronşial destrüktif olaylar ve küçük mukus tıkaçlarıyla oluşan çek-valv mekanizmasına bağlı hiperaere alanlarla açıklanabilir.

Olgu sayımız az olmakla beraber orta ve ağır grup astımlılarda sıklıkla bronşial harabiyet sonucu ortaya çıkan radyolojik değişikliklerin gösterilmesinde HRCT'nin belirgin üstünlüğe sahip olduğu gözlenmiştir. Bu nedenle PA akciğer grafisi normal olsa bile astım atağını tetikleyici enfeksiyona zemin hazırlayan bronşektazi gibi değişimlerin ve bronşial obstrüksiyon ile bunlara bağlı komplikasyonların gösterilmesinde HRCT'nin önemli katkıda bulunacağına inanıyoruz.

## KAYNAKLAR

1. Webb R. High resolution lung computed tomography. Radiologic Clinics of North America 1991; 5: 1051-63.
2. Naidich DP, Zerhouni EA, Siegelmann SS. Computed tomography of the thorax. First Edition. New York: Raven Press, 1984; 93-105.
3. Elias A, Zerhouni. CT, and MRI of the throax. First edition. New York: Churchill Livingstone Inc, 1990; 183-90.
4. Murala K, Khan A, Herman PG. Pulmonary parenchymal disease; evaluation with high resolution CT. Radiology 1989; 170: 629-35.

5. McGuinness G, Naidich DP, Leitmann B, et al. Bronchiectasis: CT evaluation AJR 1993; 160: 253-9.
6. F Paganin, V. Trussard, E Seneterre, et al. Chest radiography and high resolution CT of the lungs in asthma. Am Rev Respir Dis 1992; 146: 1084-7.
7. Ip MSM, Lam WK, Yam L. High prevalence of asthma in patients with bronchiectasis in Hong-Kong. Eur Respir J 1993; 5: 418-23.
8. Pang J, Chan HS, Sung JY. Prevalence of asthma atopy and bronchial hiperactivity in bronchiectasis: a controlled study. Thorax 1989; 44: 948-51.
9. Saboya RE. Quantitative structural alterations in long standing allergic asthma. Am Rev Respir Dis 1984; 130: 289-92.