

T.C.
DOKUZ EYLÜL ÜNİVERSİTESİ
TIP FAKÜLTESİ
ÇOCUK SAĞLIĞI VE HASTALIKLARI ANABİLİM DALI

**ASETİL L-KARNİTİNİN, DENEYSEL
DOKSORUBİSİN KARDİYOTOKSİSİTESİ
ÜZERİNE ETKİLERİNİN ARAŞTIRILMASI**

Dr. Hatice ADIGÜZEL

UZMANLIK TEZİ

İZMİR-2013

T.C.
DOKUZ EYLÜL ÜNİVERSİTESİ
TIP FAKÜLTESİ
ÇOCUK SAĞLIĞI VE HASTALIKLARI ANABİLİM DALI

**ASETİL L-KARNİTİNİN, DENEYSEL
DOKSORUBİSİN KARDİYOTOKSİSİTESİ
ÜZERİNE ETKİLERİNİN ARAŞTIRILMASI**

UZMANLIK TEZİ

Dr. Hatice ADIGÜZEL

DANIŞMAN ÖĞRETİM ÜYESİ

Prof. Dr. Nur OLGUN

TEŞEKKÜR

Uzmanlık eğitimim, tez konumun seçilmesi ve çalışmalarımın yürütülmesinde destek ve katkılarını esirgemeyen tez danışmanım Prof. Dr. Nur OLGUN'a; eğitim süresince yetişmemde emeği olan Çocuk Sağlığı ve Hastalıkları Anabilim Dalı Başkanı Prof. Dr. Hale Ören ve tüm anabilim dalı öğretim üyelerine; tezimin hazırlanma sürecinde yardım ve desteğini esirgemeyen Yard. Doç. Dr. Mustafa Kır'a, Prof. Dr. Kamer Mutafoğlu'na, Doç. Dr. Dilek ATAY'a,; Deney Hayvanları Laboratuvarı öğretim üyesi Prof. Dr. Osman Yılmaz'a ve uzman biyolog Efsun Kolatan'a; Histoloji Anabilim Dalı öğretim üyesi Prof. Dr. Alper Bağrıyanık'a, Fizioloji Anabilim Dalı öğretim görevlisi Dr. Müge Kiray'a; Onkoloji Enstitüsü Temel Onkoloji Anabilim Dalı öğretim üyesi Prof. Dr. Safiye Aktaş'a ve Doç. Dr. Zekiye Altun'a en içten teşekkürlerimi sunar; hayatımın her döneminde sonsuz güven ve sevgileriyle bana güç ve destek veren sevgili anneme, babama ve kardeşlerim Mustafa ve Merve'ye, bu dönemde desteğini ve yardımını esirgemeyen sevgili arkadaşım Ahmet Altun'a, sevgi ve desteklerini her zaman hissettiren ve yanımda olan canım arkadaşlarıma çok teşekkür ederim.

Dr. Hatice ADIGÜZEL

Çocuk Sağlığı ve Hastalıkları Anabilim Dalı

Araştırma Görevlisi

İzmir 2013

İÇİNDEKİLER

Teşekkür	i
İçindekiler.....	ii
Şekiller dizini.....	v
Resimler Dizini.....	vi
Kısaltmalar	vii
Özet	1
Abstract	3
1.GİRİŞ VE AMAÇ	5
2. GENEL BİLGİLER.....	6
2.1. Antrasiklinlerin Genel Özellikleri	6
2.2. Antrasiklinlerin Yapısı.....	7
2.2.1. Doksorubisin (Adriyamisin).....	7
2.2.2. Adriyamisin ve Kardiyotoksisite	10
2.2.3. Daunorubisin	12
2.2.4. Epirubisin	13
2.2.5. İdarubisin	13
2.3. Antrasiklinlerin Yan Etkileri	14
2.3.1. Kardiyotoksisite.....	14
<i>Kardiyotoksisite Patogenezi</i>	
<i>Antrasiklinlere Bağlı Kardiyotoksisitede Oksidatif Stress Hipotezi</i>	
2.4 Karnitin	20
2.4.1 Karnitin Ve Asetil L-Karnitinin Biyosentezi,	20
Fizyolojisi ve Metabolizması	
2.4.2. Karnitinin Antioksidan, Antiapoptotik ve	22
İmmünmodülatör Özellikleri	

2.5. Asetil-L-Karnitin	23
2.5.1. Asetil-L-Karnitinin Etkileri	25
3. GEREÇ VE YÖNTEM.....	28
3.1. Deney hayvanları	28
3.2. Grupların oluşturulması ve çalışmanın yürütülmesi.....	28
3.3. Deney hayvanları grupları	28
3.4. Sıçanlara anestezi uygulanması:	29
3.5. Asetil-L Karnitin.....	29
3.6. Dokсорubisin	29
3.7. İntraperitoneal dokсорubisin, asetil L-karnitin veya serum fizyolojik.....	29
uygulamaları	
3.8. Sıçanların kardiyak açıdan EKO kardiografi ile değerlendirilmesi.....	30
3.9. Gruplara yapılacak ilaç uygulamalarının, eko ile değerlendirilmesinin	32
ve feda edilme işlemlerinin zamanlamasının ayrıntılı listesi	
3.10. Sıçanların feda edilmesi ve kalbin cerrahi olarak çıkarılması	36
3.11. Histolojik inceleme	37
<i>Işık mikroskopik inceleme</i>	
<i>H&E ile boyama yöntemi</i>	
<i>TUNEL Tekniği ile Boyama</i>	
<i>İndirekt İmmünohistokimya Yöntemi</i>	
<i>Apopotik hücre sayılarının belirlenmesi</i>	
<i>Elektron Mikroskopu İle İnceleme</i>	
3.12. İstatistik değerlendirme	42
4. BULGULAR	43
4.1. Ekokardiyografi Sonuçları.....	43
4.2. Histolojik ve Elektron Mikroskopi Sonuçları.....	45

5. TARTIŞMA.....	54
6. SONUÇLAR.....	61
7. KAYNAKLAR	63

ŞEKİLLER DİZİNİ

No	Başlık
1	Dokсорubisinin yapısı
2	Dokсорubisin'in indirgenme reaksiyonları ve reaktif oksijen radikallerinin ortaya çıkışı.
3	Daunorubisinin yapısı
4	Epirubicinin yapısı
5	İdarubisinin yapısı
6	Antrasiklinlerin Moleküler Yapıları
7	Antrasiklinler ve Oksidatif Stress
8	ALCAR'ın molekülünün kimyasal yapısı.
9	Asetil L-Karnitin Biyosentezi
10	Çalışma planının ayrıntılı şeması
11	Ejeksiyon fraksiyon değerlerinin gruplara göre karşılaştırılması
12	Kontrol, ALCAR, Dokсорubisin ve ALCAR+Dokсорubisin gruplarında kalp dokularının TUNNEL boyaması immünoreaktivite ortalamaları.
13	Kontrol, ALCAR, Dokсорubisin ve ALCAR+Dokсорubisin gruplarında kalp dokularının kaspaz-3 boyaması immünoreaktivite ortalamaları.

TABLO DİZİNİ

No	Başlık
1	Ejeksiyon fraksiyon değerlerinin gruplara göre karşılaştırılması

RESİMLER DİZİNİ

No BAŞLIK

- 1 İlaçlar ve SF'in intraperitoneal olarak uygulanması
- 2 Bir sıçanın anestezi altında tıraşlanması ve EKO kardiografi işlemi için hazırlanması
- 3 Bir sıçanın abdominal venden kan alınarak feda edilme işlemi
- 4 A) Kontrol, B) ALCAR, C) Doksorubisin ve D) ALCAR+Doksorubisin gruplarında kalp dokularının H&E boyamasında görünüşleri.
- 5 A) Kontrol, B) ALCAR, C) Doksorubisin ve D) ALCAR+Doksorubisin gruplarında kalp dokularının H&E boyamasında görünüşleri.
- 6 A) Kontrol, B) ALCAR, C) Doksorubisin ve D) ALCAR+Doksorubisin gruplarında kalp dokularının Masson Trikrom boyamasında görünüşleri.
- 7 A) Kontrol, B) ALCAR, C) Doksorubisin ve D) ALCAR+Doksorubisin gruplarında kalp dokularının TUNNEL boyamasında görünüşleri.
- 8 A) Kontrol, B) ALCAR, C) Doksorubisin ve D) ALCAR+Doksorubisin gruplarında kalp dokularının kaspaz-3 boyamasında görünüşleri.
- 9 A) Kontrol, B) ALCAR, C) Doksorubisin ve D) ALCAR+Doksorubisin gruplarında kalp dokularının elektron mikroskopi görüntüleri

KISALTMALAR

ADR: Adriyamisin

ALCAR: Asetil L-karnitin

ANOVA: Varyans analiz

ATP: Adenozin trifosfat

C: Karbon

Ca⁺²: Kalsiyum

ChAT: Kolin açiltransferaz

CoA: Koenzim A

CRP: C reaktif protein

DAB: Diaminbenzidin

DNA: Deoksiribonükleik asit

DNR: Daunorubisin

DOX: Doksorubisin

EF: Ejeksiyon fraksiyonu

EKO: Ekokardiografi

EPI: Epirubisin

Fe⁺³: Demir

FS: Fraksiyonel kısalma

H&E: Hematoksilen&Eozin

HIV: Human herpes virüs

H₂O₂ : Hidrojen peroksit

IDR: İdarubisin

I.P.: İntraperitoneal

I.V.: İntravenöz

KKY: Konjestif kalp yetmezliđi

LCAR: L- karnitin

LVDd: Sol ventrikül diastolik çap

LVDs: Sol ventrikül sistolik çap

NAC: N-asetyl sistein

NADPH: Nikotinamid adenin dinükleotit fosfat

O⁺²: Oksijen

OH⁻ : Hidroksil

RNA: Ribonükleik asit

ROS: Reaktif oksijen radikalleri

SAM: S- adenzil-metiyonin

SOD: Superoxide dismutase

SPSS: Statistical package for the social sciences

TUNEL: Terminal deoxynucleotidyl transferase (TdT)-
mediated dUTP nick end labeling

TNF- α : Tümör nekroz faktör- α

ÖZET

Amaç: Antrasiklinler birçok çocukluk çağı kanserinde kullanılan kemoteropatiklerden birisidir. Yüksek etkinliklerine karşın kardiyotoksik yan etkileri bulunması doz kısıtlanmalarını gerektirmektedir. Bu çalışmada akut doksorubisin toksisitesi geliştirilmiş ratlarda ekokardiografi (EKO) ve ultrastrüktürel çalışmalar yapılarak, oksidatif stres ve reaktif oksijen radikalleri oluşum mekanizmalarını hedef aldığı bilinen ALCAR (asetil-L-karnitin)'in doksorubisin kardiyotoksisitesi üzerine etkisi değerlendirilmiştir..

Materyal ve Metot: Çalışmada 180-220 g ağırlığında wistar albino tip 28 adet erkek sıçan dört gruba ayrıldı. Birinci gruba 1-10 gün serum fizyolojik, ikinci gruba 5. gün tek doz doksorubisin (15mg/kg/doz), 1-10 gün serum fizyolojik, üçüncü gruba 1-10 gün ALCAR (300mg/kg/doz), dördüncü gruba 1-10 gün ALCAR (300mg/kg/doz), çalışmanın 5. günü tek doz doksorubisin (15mg/kg/doz) uygulandı. Kardiyak fonksiyonları değerlendirmek amacı ile Doksorubisin uygulama öncesi ve sonrası ekokardiografi ölçümleri yapılarak ejeksiyon fraksiyon (EF)'ları değerlendirildi. Yapısal düzeyde olan değişiklikleri ortaya koymak için H&E (hematoksilen ve eozin) ve masson trikrom boyamaları ve elektron mikroskopik incelemeler yapıldı. Apoptozu irdelemek amacıyla TUNEL ve kaspaz-3 immünohistokimyasal boyamaları yapıldı.

Bulgular: Ekokardiografi sonuçları incelendiğinde Doksorubisin uygulamasının EF değerlerini istatistiksel olarak anlamlı şekilde düşürdüğü, tek başına ALCAR uygulamasının ise tam tersine EF değerlerini yükselttiği gözlenmiştir. Doksorubisin öncesinde ve sonrasında ALCAR uygulamasının ise Doksorubisinin meydana getirdiği kardiyak hasar ve EF düşüşünü önleyerek EF değerlerini başlangıç EF düzeylerinde tuttuğu saptanmıştır. Yapılan histopatolojik ve elektron mikroskopik incelemeler doksorubisin uygulamasının sadece fonksiyonel değil yapısal anlamda da kardiyak hasar meydana getirdiğini, Doksorubisin öncesinde ve sonrasında ALCAR uygulamasının bu hasarın da önüne geçtiğini göstermektedir. Doksorubisin kardiyotoksisitesinin önemli mekanizmalarından biri olarak gösterilen apoptoz, TUNEL ve kaspaz-3 immünohistokimyasal boyamaları ile değerlendirilmiştir. TUNEL ve kaspaz-3 boyamalarında doksorubisinin anlamlı

şekilde apopitozisi indüklediđi ve kardiyak hücre ölümüne yol açtığı, Doksorubisin ile birlikte ALCAR uygulanmasının bu indüklemeyi istatistiksel olarak anlamlı şekilde azalttığı görülmüştür. ALCAR uygulaması doksorubisinin yol açmış olduđu apopitozisi azaltmış olsa da kontrol grubu seviyelerine geri döndürememiştir.

Sonuç: Doksorubisinin meydana getirmiş olduđu kardiyotoksisite halen pediatrik onkoloji pratiđinde karşılaşılan önemli problemlerden biridir. Sonuçlar Doksorubisin öncesinde ve sonrasında ALCAR uygulamasının Doksorubisinin meydana getirdiđi kardiyak hasarı hem yapısal hem de fonksiyonel düzeyde önleyerek doksorubisinin yan etkilerini azaltabileceđini ya da ortadan kaldırabileceđini göstermektedir.

ABSTRACT

Objective: Anthracyclines are one of the most preferred agents on childhood malignancies. However they have dose limited side effects such as cardiotoxicity. On this study it was aimed to reveal by echocardiogram and ultrastructural studies, if ALCAR (acetyl-L-carnitine), which aims oxidative stresses and the mechanism that create oxygen radicals, has a preventive affect on Doxorubicine cardiotoxicity.

Materials and method: : In this study, 28 Wistar albino male rats weighing 180-220 g were divided into four groups as control, Doxorubicine, ALCAR, ALCAR+Doxorubicine. Rats in the first group were given saline day 1-10; the second group were given a single dose of Doxorubicin (15mg/kg/doz) on the fifth day but saline on the other days; the third group were given ALCAR day 1-10 (300mg/kg/doz), and the fourth group were given ALCAR day 1-10 (300mg/kg/doz) but given a single dose of Doxorubicin (15mg/kg/doz) on the fifth day of the study. To evaluate the cardiac functions, ejection fractions (EF) were measured by echocardiography before and after Doxorubisin application. H&E (hematoxylin and eosin) and Masson trichrome applications and electron microscobic examinations to expose the structural changes. TUNEL and caspas-3 immunohistochemical applications were performed to show apoptosis.

Results: Examining the echocardiography results; Doxorubicine application is found to decrease the EF values and this result is statistically significant, ALCAR application only is found to increase the EF values contrarily. ALCAR application before Doxorubicine is found to prevent the cardiac injury and the EF fall that Doxorubicine causes ; the EF values remain on the initial levels. The histopathologically and electron microscopical examinations indicate that the Doxorubicine application causes cardiac injury not only functionally but also structurally, pre and post Doxorubicin application of ALCAR is found to prevent this injury. In this study apoptosis; which is pointed as an important mechanism of Doxorubicine toxicity is evaluated by TUNEL and caspas-3 immunohistochemical procedures. Both TUNEL and caspas-3 procedures indicate that Doxorubicine induces apoptosis significantly and causes cardiac cell death, pre and post-application of ALCAR is found to decrease that affect and the results were

statistically significant. ALCAR application is found to reduce the apoptosis that Doxorubicine causes but the affect was not enough to decrease the levels to control group values.

Conclusion: The cardiotoxicity that Doxorubicine causes is an important problem that is usually faced on practical pediatric oncology. The results of our study represent that Pre and post application of ALCAR seems to be able to prevent the cardiac injury that Doxorubicine causes in both functional and structural ways, and to be able to reduce the side affects of Doxorubicine or to clear them all away.

1. GİRİŞ VE AMAÇ

Antrasiklinler antineoplastik antibiyotik grubundan olup pediatrik onkolojide lenfoproliferatif malignansiler ve solid tümör tedavi protokollerinde yer almaktadır. Bir antrasiklin türevi olan doksorubisin de antitümoral spektrumu oldukça geniş olup akciğer kanseri ve sarkomlar gibi erişkin kanserleri yanında, çocukluk çağı solid tümörlerinden wilms tümörü, nöroblastom, osteosarkom ve lenfoproliferatif malignansilerde kemoterapi protokollerinde yer alan temel kemoterapötiklerden biridir. Kardiyotoksisite, doksorubisinin doz sınırlayıcı önemli bir yan etkisi olup, bu etkiyi kardiyomiyositlerde birikmesi, birçok önemli kardiyak proteinin ekspresyonunun bozulması ve mitokondriyal DNA'da hasar, oksidatif stres ve reaktif oksijen radikalleri oluşumuna yol açarak oluşturduğu bilinmektedir.

L-karnitin mitokondri fonksiyonlarında önemli bir rol oynayan, nöroprotektif, antioksidan, serbest radikal yakalayıcı; yağ asitlerinin mitokondri matriksine geçişinde ve bunların asetil karnitine transformasyonunda rol alan önemli bir ajandır. Ayrıca L-karnitin oksidatif stres ve reaktif oksijen radikalleri üzerinde de önemli etkileri olduğu bilinmektedir. Asetil L-karnitin (ALCAR) ise kısa zincirli ester türevi olup L-karnitin fizyolojik özellikleri yanı sıra yüksek enerji metabolizması ve anabolik reaksiyonlar sırasında önemli bir asetil grubu donörü olarak mitokondrial fonksiyonlarda stratejik rol oynamaktadır.

Bu çalışmada akut doksorubisin toksisitesi geliştirilmiş sıçanlarda ekokardiyografi ve ultrastrüktürel çalışmalar yapılarak, oksidatif stres ve reaktif oksijen radikalleri oluşum mekanizmalarını hedef alan ALCAR'ın doksorubisin kardiyotoksitesine üzerine etkisinin araştırılması amaçlanmıştır.

2. GENEL BİLGİLER

2.1. Antrasiklinlerin Genel Özellikleri

Antrasiklinler polisiklik, aromatik, kırmızı pigmentli antibiyotiklerdir. Klinik olarak kullanılan anti-tümör kinonların en büyük sınıfını oluşturmaktadır (1). İlk antrasiklinler, 1960'ların başlarında Adriatik Denizi yakınlarında elde edilmiş bir aktinomiçes türü olan *Streptomyces peuceitus*'dan izole edilmiştir. Antrasiklinler adriamisin ve daunorubisin olarak adlandırılmıştır (2). İlk olarak 1963'de daunorubisin (DNR) ve bundan 6 yıl sonra 1969'da adriamisin (ADR) (doksorubisin) izole edilmiştir (1). Antrasiklinlerden sonra birçok antitümör etkili ilaçlar bulunmasına karşın antrasiklinler hala en etkili antikanser ilaçlar arasında yer almaktadır (3,4). Antrasiklinler etkilerini aşağıda sıralanan mekanizmalarla göstermektedirler (5):

1. Topoizomeraz II, RNA polimeraz ve sitokrom C oksidaz enzimlerinin inhibisyonu
2. DNA arasına girme (interkalasyon); büyük moleküllerin sentezinin engellenmesi
3. Reaktif oksijen türlerinin üretimi ve demir bağlama; DNA hasarı ve lipid peroksidasyonu
4. DNA'ya bağlanma ve alkalizasyon
5. Direkt membran etkisi
6. Apoptozun indüksiyonu

Antrasiklinler, DNA'nın replikasyon, transformasyon ve rekombinasyonunda görevli, DNA'nın üç boyutlu yapısını düzenleyen enzimler olan topoizomerazlar ile etkileşmekte, çift ve tek sarmallı DNA baz çiftlerinin arasına girerek topoizomeraz II bağımlı DNA kırılmalarına neden olmakta ve interkalasyon oluşmadan da topoizomeraz II bağımlı DNA kırılmaları görülebilmektedir. Ayrıca antrasiklinler enzimatik olarak kimyasal yollarla indirgenerek, demir ve kalpteki oksimiyoglobin ile etkileşerek serbest radikaller oluşturabilmektedirler. Stabil olmayan serbest radikallerden moleküler oksijene

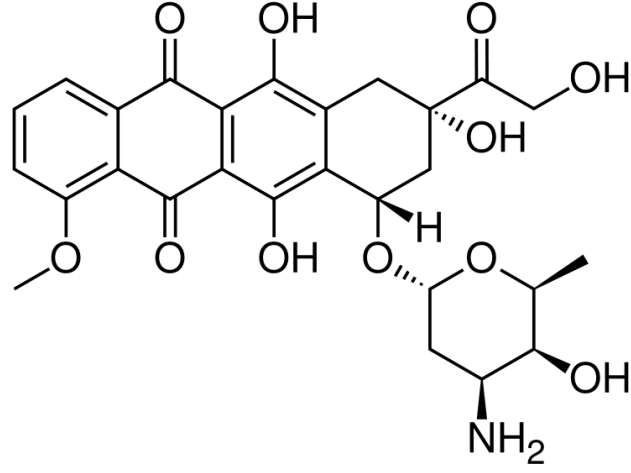
elektron aktarımı ile süperoksit radikalleri (hidrojen peroksit- hidroksil radikaller) meydana gelmektedir (5, 6, 7).

2.2. Antrasiklinlerin Yapısı

Antrasiklinler planar yapıda olup hidrofobik yapıdaki tetrasiklik antrakınon halkaları nükleusu oluşturmakta ve halkaların birbirleri ile olan bağlantısını daunosamin adlı karbonhidratlar sağlamaktadır. Antrasiklinlerin yapısında bulunan bu karbonhidratlar suda çözünmeyi sağladıkları için önemlidir, ayrıca yapısındaki kinon halkaları bitişik halkadan elektron alma, serbest radikaller oluşturma ve elektron transfer etme yeteneğine sahiptirler. Bu ilaçların tümü fizyolojik pH'da pozitif yüklüdür ve bu yapıları onlara DNA çift sarmal baz çiftleri arasına girererek yapısal değişikliklere neden olma özelliği kazandırmaktadır. Ayrıca antrasiklinlerin planar yapısı da DNA ve RNA çift sarmalı arasına girmeyi kolaylaştırmaktadır. Bu sayede antrasiklinler DNA ve RNA polimerazlarla etkileşerek DNA yapısında bozulmalara neden olmakta; DNA, RNA ve protein sentezleri engellenmekte ve hücre çoğalması S fazında duraksamaya uğramaktadır (6, 7).

2.2.1. Doksorubisin (Adriyamisin)

En sık kullanılan kanser ilaçlarından biridir. Antrakınon, kromofor ve aminoglikozidlerden oluşan dört halkayı içermektedir. Daunorubisinden farkı C14 pozisyonunda hidroksil halkası taşımasıdır (Şekil 2). Bu özellikleri antitümör aktivitelerinin farklı olmasını sağlamaktadır (8, 9)



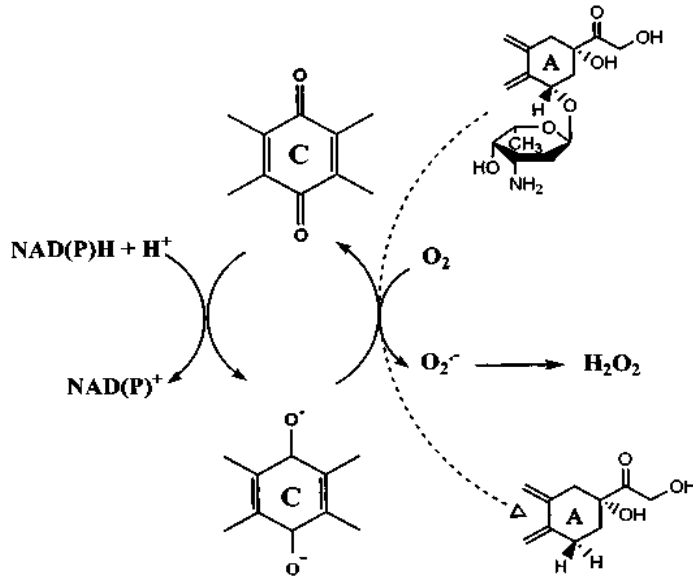
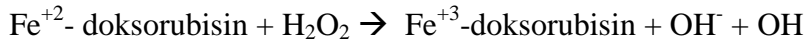

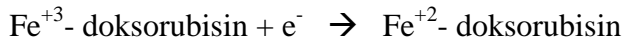
Şekil 1. Dokсорubisinin yapısı (11):

Dokсорubisin hücre içinde çok hızlı ilerlemekte, nükleustaki DNA baz çiftleri arasına girerek topoizomeraz II ve helikazı inhibe etmektedir. Dokсорubisin üç farklı kimyasal reaksiyonla etkisini göstermektedir. İlk ikisi molekülün hücre transport zinciri ile etkileşimi, sonuncusu ise kromofor yan zincirinin dokсорubisin redüktaz tarafından karbonile indirgenmesi ile gerçekleşmektedir. Bu enzimatik olay için NADPH (nikotinamid adenin dinükleotit fosfat) gerekmekte ve sonuçta antiproliferatif ve antineoplastik etkiyi sağlayan ve bir alkol olan dokсорubisinol ürünü açığa çıkmaktadır (8, 9).

Dokсорubisin yapısındaki bir elektronun kinon halkasına geçmesi ile kimyasal reaksiyon başlamaktadır. Bu işlem NADPH dehidrogenaz tarafından (tek değerli elektron ile) indirgenmekte ve flavin içeren dehidrogenazlar sayesinde serbest radikaller ve semikinon oluşmaktadır. Dengesiz olan bu yapı üç değişik şekilde davranabilmektedir:

- 1- İndirgenerek hidrokinon oluşturma
- 2- DNA ve RNA proteinlerine bağlanma
- 3- Kararlı serbest radikal ürünlerine dönüşme (8, 9).

Dokсорubisin güçlü bir şekilde demir ve bakırı bağlama özelliğine sahiptir. Oksijen varlığında dokсорubisin-demir kompleksi oluşmakta, enzimatik ya da enzimatik olmayan yollarla Fe^{+3} -dokсорubisin kompleksi bir elektron alarak Fe^{+2} -dokсорubisin kompleksine indirgenmektedir. Bu reaksiyonun tersi durumunda serbest O^{2-} radikali oluşmaktadır. Hidrojen peroksit (H_2O_2) ve hidroksil (OH) radikallerinin oluşumu aşağıda gösterilmiştir (10).



Şekil 2. Dokсорubisin'in indirgenme reaksiyonları ve reaktif oksijen radikallerinin ortaya çıkışı.

Fe⁺³-doksorubisin kompleksi ve hidrosil radikalleri mitokondri ve sarkoplazmik retikulum membranlarının transport fonksiyonlarını inhibe etmekte, hücre içi antioksidan savunma sistemlerini baskılamakta ve hücre içi organellerin lipid peroksidasyonuna neden olmaktadır. Serbest radikaller katalaz ve glutatyon peroksidaz enzimleri tarafından su ve O₂'ne dönüştürülmektedir. Kalp kası katalaz enziminden fakirdir ve kalpteki tek detoksifikasyonu sağlayan glutatyon peroksidaz enzimi ise antrasiklinlerin ortaya çıkardığı serbest radikaller tarafından etkisiz duruma gelmektedir. Doksorubisinin akut, kronik ve bölgesel toksik etkileri bilinmektedir. İlacın kümülatif dozu 500-550mg/m² 'dir ve bu dozun üzerine çıkılmaması önerilmektedir (8, 9, 10).

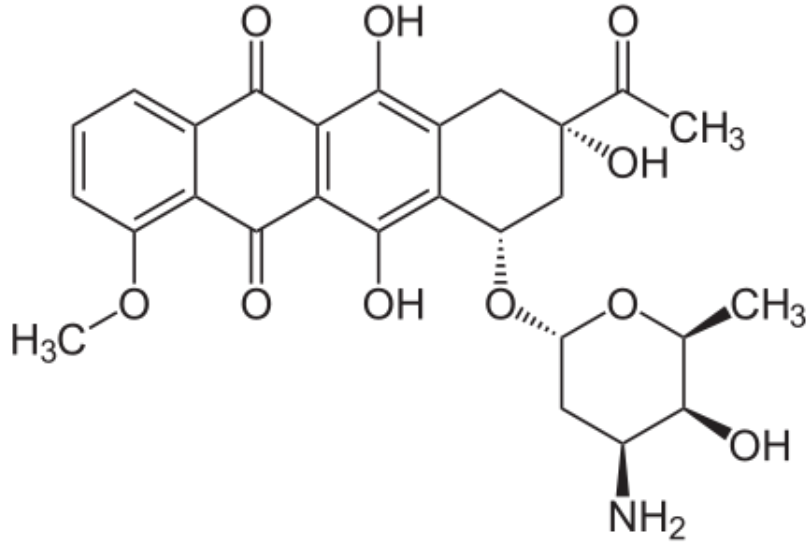
2.2.2. Adriyamisin ve Kardiyotoksisite

Antrasiklin kardiyotoksisitesi genel olarak akut ve kronik (erken başlangıçlı ve geç başlangıçlı kronik) kardiyotoksisite olarak 2 ana grupta incelenmektedir. İlacın uygulanması sırasında veya uygulanmasından sonra ilk 24 saat içinde gelişen akut kardiyotoksisite daha ziyade geçici ritim bozuklukları, miyokardit ve perikarditle karakterizedir. Bu etkiler geçici olup nadiren konjestif kalp yetmezliği ve ölüm bildirilmiştir. Patogeneizde akut miyosit hasarının yanı sıra antrasiklinlerce salınımı uyarılan katekolamin ve histaminin de etkisi olduğu düşünülmektedir. Endomiyokardiyal biyopsi örneklerinin histopatolojik incelemesinde akut miyosit hasarını destekleyecek inflamatuvar hücre infiltrasyonu görülür (12). Etkiler geçici olup ilacın bolus şeklinde uygulandığı durumlarda hastaların yaklaşık %40'ında görülür. Kronik kardiyotoksisite daha ciddidir ve ölümlerle sonuçlanan konjestif kalp yetmezliği gelişebilir. Adriyamisin kardiyotoksisitesi doz bağımlıdır. Bununla beraber bireylerin kardiyotoksik etkilere hassasiyetinde önemli farklılıklar görülmektedir. Bazı hastalarda, düşük dozlarda ciddi kardiyak fonksiyon bozukluğu ve hatta ölümcül kronik kalp yetmezliği gelişebilirken, 5g/m² ye kadar yüksek dozlarda kardiyak patoloji saptanmayabilir. Genelde 450- 500 mg/m² ADR dozları klinik olarak kardiyomiyopati riskinde belirgin artışa neden olur. 300 mg/m² veya daha yüksek dozlarda KKY (konjestif kalp yetmezliği) riski % 2 iken 500 mg/m² de %7 ve 700 mg/m² de %20'nin üzerine yükselir. Hastaların ADR toleransları

çeşitlilik göstermesine rağmen, pediatrik onkoloji pratiğinde kardiyomiyopati riskini minimize etmek için kümülatif ADR dozunun 450-500 mg/m²'yi aşmaması gerekir (13). Ancak unutulmamalıdır ki kümülatif antrasiklin dozu 210 mg/m² kadar düşükken dahi kardiyotoksisite gelişebilir (14). Bazı hastalarda tedavi tamamlandıktan sonra 4 ile 20 yılda kardiyak hasarla birlikte ADR'e bağlı kardiyomiyopati belirlenmiştir (15). Hastalarda ADR'e bağlı kronik kardiyomiyopati ile ilgili belirtiler, hipotansiyon, taşikardi, kardiyak dilatasyon ve ventriküler yetersizliktir. Serum laktat dehidrogenaz, kreatin fosfokinaz, glutamik-oksalasetik transaminaz, kreatinin fosfokinaz enzim aktivitelerinde de artış belirlenmiştir (16). Adriyaminin kardiyotoksik etkisinden sorumlu farklı mekanizmalar bulunmaktadır. Bu mekanizmalar, mitokondriyal disfonksiyon, aşırı kalsiyum yüklenmesi, bazı membrana bağlı veziküllerin inhibisyonu, nükleik asitlere bağlanma, kardiyak dokuda enerji metabolizmasının azalmasına neden olan yağ asit oksidasyonunun değişmesi, apoptozisin indüklenmesidir. Antioksidan yetersizliğe ek olarak reaktif oksijen radikalleri oluşması ve artan oksidatif stresin ADR'e bağlı oluşan kalp hasarında önemli bir rol oynadığı gösterilmiştir (17). Kalp dokusu, oksijen tüketiminin en yüksek olduğu dokulardan biridir. Bu özelliği nedeni ile fazla reaktif oksijen radikali oluşumu görülür ve ayrıca diğer dokulara göre çok daha düşük antioksidan savunma aktivitesi yüzünden serbest oksijen radikallerine daha hassastır (18, 19). Hastaların biyopsi örneklerinde kardiyomiyopati ile ilgili yapısal değişiklikler miyofibril kaybı, sitoplazmik vakuolizasyon, mitokondrilerin şişmesi ve lizozom sayısında artıştır (13).

2.2.3. Daunorubisin

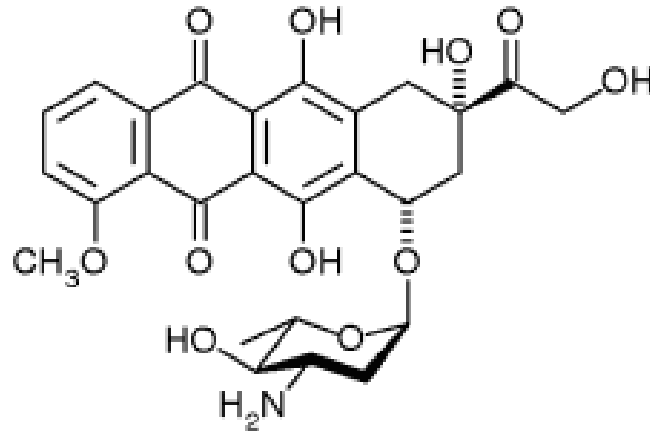
Streptomyces peucetius adlı mantardan 1960'lı yılların başında doksorubisin ile birlikte üretilmiştir. Özellikleri doksorubisine benzer; aralarındaki tek fark doksorubisinin yan zinciri alkol ile sonlanırken daunorubisinin metil ile sonlanmasıdır. Bu durum daunorubisine daha az polar ve daha fazla yağda erir özellik kazandırmakta, hücre içi metabolitlerinin (daunorubisinol) konsantrasyonunda artışa neden olmaktadır. Hücre içi bu birikim önemli sorunlara yol açabilmektedir. Daunorubisinin aktivitesi, kardiyak etkileri, demir ve bakıra olan ilgisi doksorubisine benzer özellik göstermektedir. Kümülatif doz sınırı 450–600 mg/m² olup bu dozun üzerine çıkılmaması önerilmektedir (8).



Şekil 3. Daunorubisinin yapısı (20):

2.2.4. Epirubisin

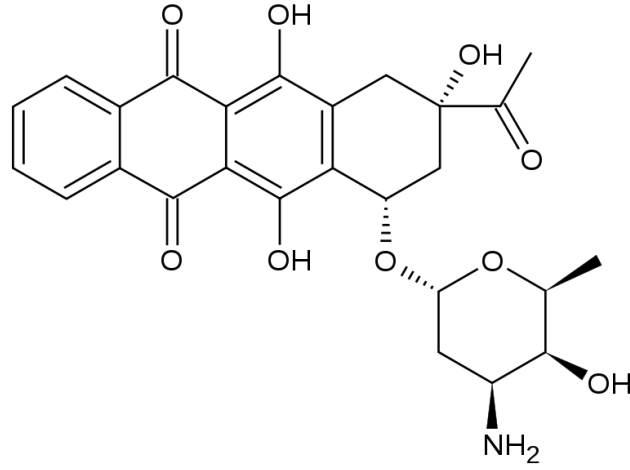
Epirubisin; doksurubisinin daunosamin amino glikozlarına bağlı olan C4 hidroksil grubunun aksiyaldan ekvatorial pozisyona doğru yapılanmış epimeri olup, doksurubisinin yarı sentetik türevidir. Bu farklılık epirubisine vücut klirensinde artma ve yarılanma ömründe kısalma gibi özellikler kazandırmakta ve daha yüksek dozların kullanılmasına olanak sağlamaktadır (8).



Şekil 4. Epirubicinin yapısı (21):

2.2.5. İdarubisin

İdarubisin daunorubisinin analogu olup yapısında sadece 4-metoksi grubu eksiktir. Daunomisine göre daha lipofilik olması hücre içinde daha yüksek konsantrasyonlarda bulunmasını sağlamaktadır. İdarubisin-topoizomerez II- DNA üçlüsü dayanıklı molekül olması nedeni ile oral olarak da kullanılabilir. Bazı çalışmalarda idarubisin, doksurobisin ve daunorubisine göre daha az kardiyotoksik bulunmuştur. Bu konuda yeterli çalışma bulunmaması nedeni ile idarubisinin kardiyak güvenliği henüz bilinmemektedir (8).



Şekil 5. İdarubisinin yapısı (22):

2.3. Antrasiklinlerin Yan Etkileri

Antrasiklinlerin sık gözlenen yan etkileri, kemik iliği baskılanması, saçlarda dökülme, mukozit, bulantı-kusma ve deri pigmentasyonunda artmadır. Kanser tedavisinde kullanılan pek çok ilacın, kalbin çalışmasını az ya da çok bozduğu bilinmektedir. Bu ilaçların birlikte kullanılması da, tek tek kullanılmalarına kıyasla kalp işlevlerini daha fazla bozmaktadır. Ancak tüm bu kemoterapötikler arasında akut ve kronik kardiyotoksik etkisi en iyi bilinen ve en çok araştırılmış olan, antrasiklinlerdir (31, 32).

2.3.1. Kardiyotoksisite

Antrasiklin grubu ilaçların çok yaygın olarak kullanılmasına karşın, hem kanser tedavisindeki etkisi hem de kalp ve diğer organlar üzerindeki toksisite mekanizması iyi bilinmemektedir. Tedavi sonrasında görülen kardiyak toksisite kümülatif doz bağımlı olup önemli morbidite ve mortalite nedenini oluşturmaktadır. Doksorubisin ve daonurubisin kardiyotoksisitesine klinikte daha sık rastlanılmaktadır. Kardiyak toksisite akut, subakut ve geç dönemlerde ortaya çıkabilmektedir. Akut dönemde; ritm sorunları, hipotansiyon ve kardiyak fonksiyonlarda bozulma görülebilmektedir. Ortaya çıkan bu durumlar geri dönüşümlüdür ve kalpte kalıcı hasara yol açmamaktadır (23). Subakut dönem; birkaç hafta ile 30 ay arasında

değişen sürelerde ortaya çıkabilmekte ve bu dönemde kardiyomiyopatiler görülebilmektedir. Hastalık kalıcıdır ve %60 mortaliteyle seyretmektedir (24).

Geç dönem kardiyotoksisite; tedaviden 4 ile 20 yıl sonra gelişebilmekte, kardiyomiyopatiler kalp yetmezliği bulguları ile karşımıza çıkabilmektedir. Geri dönüşümsüz miyosit hasarı, miyokard kitlesinde azalma ve ilerleyici fibrozis kardiyak fonksiyon bozukluğunun nedenlerini oluşturmaktadır (23, 24). Antrasiklin tedavisi alan hastalarda konjestif kalp yetmezliği görülme oranı; tedavi protokolü, tanı, yaş ve izlem süresine göre değişiklik göstermektedir. Lefrak ve ark. (25), kümülatif antrasiklin dozunun $500\text{mg}/\text{m}^2$ üzerinde olması durumunda kardiyomiyopati ve konjestif kalp yetmezliği gelişme riskinin arttığını ileri sürmektedir. Antrasiklin uygulanan hastalarda konjestif kalp yetmezliği gelişme riski; kümülatif dozun $500\text{-}550\text{mg}/\text{m}^2$ arasında olması durumunda %4, $551\text{-}600\text{mg}/\text{m}^2$ dozda %18 ve $601\text{mg}/\text{m}^2$ 'nin üzerindeki dozlarda ise %36'ya çıkmaktadır (26). Diğer çalışmalarda da doksorubisin dozundaki artışa bağlı olarak kalp yetmezliği görülme oranlarında artış gösterilmiştir (6, 23, 24).

Doksorubisin tedavisi alan yetişkin hastalarda geç kardiyomiyopati riski, kümülatif dozun $300\text{mg}/\text{m}^2$ 'ye ulaşması halinde % 1 olup doz $450\text{mg}/\text{m}^2$ çıktığında ise risk %4'e çıkmaktadır. Çocuk hastalarda doksorubisin dozunun $770\text{mg}/\text{m}^2$ olması durumunda ise toksisite riski %30-40'lara yükselmektedir (27). Doksorubisin kümülatif dozunun $550\text{-}600\text{mg}/\text{m}^2$ olması kardiyomiyopati riskini belirgin olarak artırmaktadır, bu nedenle kümülatif dozun $500\text{mg}/\text{m}^2$ 'nin üzerine çıkılmaması önerilmektedir (8). Kardiyomiyopati ve kalp yetmezliği gelişme riski sadece doz bağımlı olmayıp bu riski arttıran başka faktörler de vardır. Bunlar:

- Hastanın daha önce mediastinal bölgeye radyoterapi alması,
- Siklofosfamid, paklitaksel ve trastuzumab gibi diğer kardiyotoksik ajanlarla antrasiklinlerin birlikte kullanımı,
- Hastaların 4 yaş altı ve 65 yaş üstünde olmaları (7, 8, 28).

Kardiyotoksisite Patogenezi

Antrasiklinlerin neden olduđu kardiyak hasar mekanizması anti-tümöral etkisinden farklıdır. Anti-tümöral etkide hedef yapı DNA iken, kardiyotoksisiteden sorumlu mekanizma sitoplazmik ve nükleer membran, sarkoplazmik retikulum, mitokondri ve DNA'da serbest radikal aracılığıyla oluşan membran lipit peroksidasyonudur. Kardiyotoksisitenin patogenezinde ağırlıklı olarak serbest radikallerde ve lipit peroksidasyon ürünlerinde artış ve antioksidan enzimlerde azalma sorumlu tutulmaktadır (29).

Antrasiklinlerin kardiyotoksisitesinin patogenezinde sorumlu mekanizmalar;

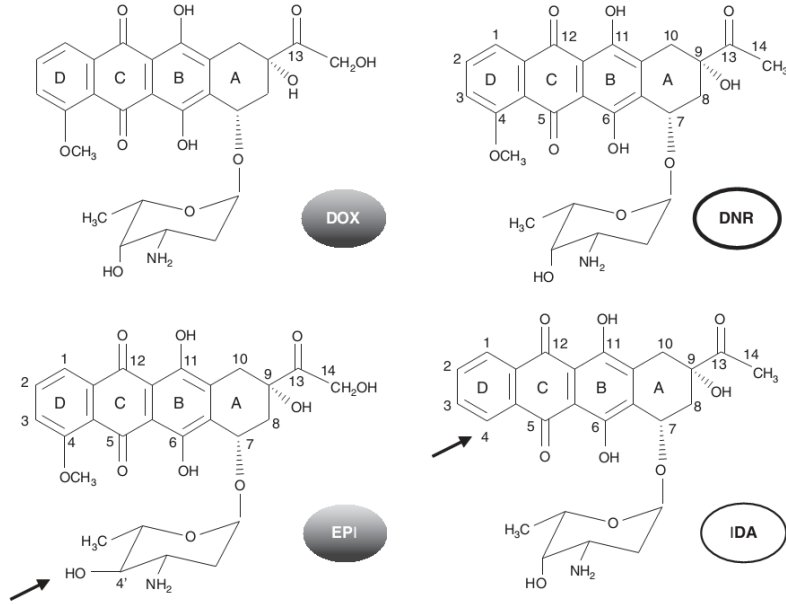
1. Mitokondriyal DNA delesyonları sonucu oluşan mutasyonlar (30).
2. Mitokondri iç membranındaki kardiyolipine bağlanarak respiratuvar zincirde kardiyolipinin sitokrom-c ile etkileşimi ve ATP (adenin trifosfat) sentezinde görev alan NADH aktivasyonu engellenerek ATP ve fosfokreatinin üretiminde azalma ve sonuç olarak miyokard kontraktilesinde zayıflama oluşur (30, 33).
3. Antrasiklinlerdeki kinon halkasının semikinon radikaline metabolize olması ve oksijenin süperoksida indirgenmesi ile oluşan serbest oksijen ve hidroksil radikalleri mitokondriyal membran hasarına yol açarak enzimatik respirasyonun bozulmasına ve lipit peroksidasyonunun artmasına neden olmaktadır. Serbest radikal oluşumunda demir - doksorubisin kompleksinin oluşumu reaksiyonu hızlandırır (32, 33).
4. Glutasyon peroksidaz çoğu doku ve hücrede olduğu gibi miyositlerde de hücreyi serbest radikal hasarından koruyan bir enzimdir. Diğer hücrelerde bu enzimle ortak görev yapan katalazın miyositlerde göreceli olarak azlığı veya bulunmayışı, glutasyon peroksidaz düzeyinin azalması durumunda miyosit hasarının hızlanmasına neden olmaktadır (34).
5. Doksorubisinin bir metaboliti olan doksorubisinol sarkoplazmik retikulumda kalsiyum dengesini bozmakta, kalsiyum kanallarının sayısını azaltarak kardiyak aksiyon potansiyelini; aktin-miyosin etkileşimini engelleyerek miyokardın kontraksiyon ve relaksasyon fazlarını değiştirmektedir (35).

6. Diğer mekanizmalar: Koenzim Q 10 düzeyinde azalma veya inhibisyon, karnitin metabolizmasındaki değişiklikler, selenyum eksikliği, vazoaaktif amin düzeylerinde değişiklikler, adrenerjik disfonksiyon ve miyokardiyal β adrenerjik reseptörlerde disregülasyon, TNF - α salınımının artması, monositlerden IL-2 üretiminin artması diğer faktörler olarak suçlanmıştır.

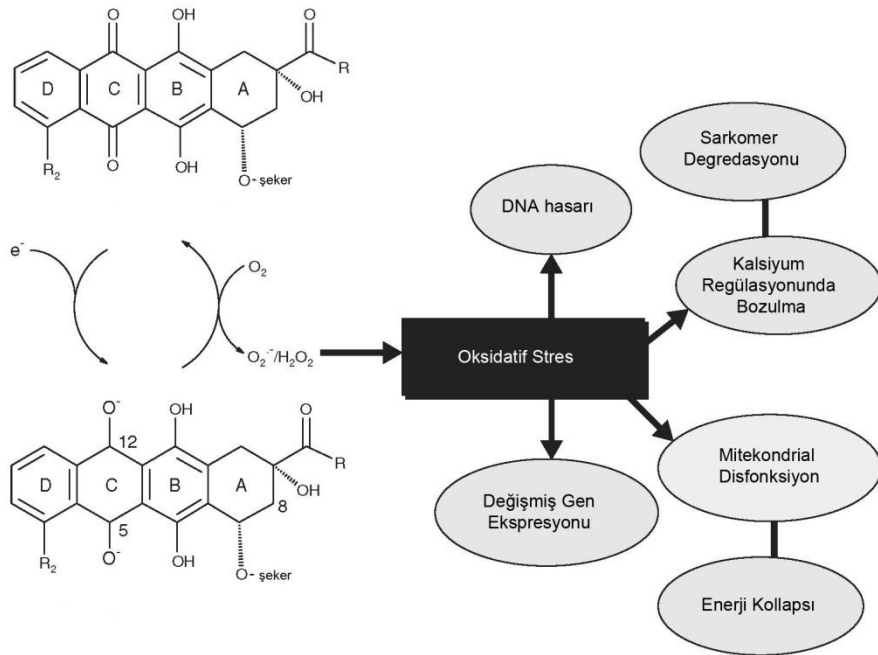
Antrasiklinlere Bağlı Kardiyotoksisitede Oksidatif Stress Hipotezi

Antrasiklinlere bağlı kardiyotoksisitenin sıklığı ve ciddiyeti pek az ortaya konmuş bazı farmakokinetik parametrelere bağlıdır. Birçok retrospektif analiz antrasiklin ilişkili kronik kardiyomyopatinin pik plazma konsantrasyonu ile ilişkili olduğunu göstermektedir (36). Kardiyak hasarın ciddiyeti ise ilacı kan kalp bariyerindeki endotelial hücrelerden dışarıya pompalayan P-glikoprotein ve diğer ATP-bağlayıcı kaskat proteinlerinin seviyesi ile ters orantılıdır. (37, 38). Antrasiklin kardiyotoksisitesi molekülün hücre içine girmesinin ardından biyoaktivasyon olaylarına bağlı olarak gelişmektedir.

Şekil (6) da görüldüğü üzere, doksorubisin ve epirubisin tetrasiklik halkalar ve bunlara komşu C-B halkalarında bulunan kinon-hidrokinon grupları, D halkasında bulunan metoksi grubu, C-13 pozisyonunda bir karbonil ve C14 pozisyonunda bulunan bir primer alkolden oluşmaktadır. 3-amino-2,3,6-tri-deoxy-L-fucosyl içerikli daunozamin isimli bir amino şeker A halkasındaki 7 numaralı karbona bağlanmıştır. Epirubisin ile daunorubisin arasındaki tek fark epirubisindeki C4 daunozamindaki hidroksil grubunun aksiyal-ekvatorial epimerizasyonudur. Daunorubisin ve idarubisinin yan grubu primer alkol yerine bir metil grubu ile sonlanır. İdarubisin ile daunorubisin arasındaki tek fark ise idarubisinde C4 pozisyonunda metoksi ek grubunun olmamasıdır. Kimyasal yapıdaki bu minör değişiklikler klinik aktivite bakımından Doksorubisin-Epirubisin ile Daunorubisin-İdarubisin arasında anlamlı farklar oluşmasına neden olur. Oysa kardiyotoksisite bakımından bu dört ajanın da myofibrillerin kaybı, sarkoplasmik retikulumun genişlemesi, stoplazmik vakuolizasyon, mitokondri şişmesi ve lizozomların sayısında artış gibi benzer hasarlar oluşturdukları görülmüştür. Ayrıca bu dört ajanın kardiyotoksisitelerinde önem arz eden biyoaktivasyon mekanizmaları da aynıdır (39).



Şekil 6. Antrasiklinlerin Moleküler Yapıları



Şekil 7. Antrasiklinler ve Oksidatif Stress

Antrasiklinlerin kinon içeriği özellikle mitokondride bulunan redüktazlar tarafından bir elektron kopararak indirgenir. Semikinonun moleküler oksijen ile oksidasyonu asıl kinonu yeniden oluşturur, böylece hücre süperoksit anyonu O^{2-} , hidrojen peroksit H_2O_2 ve hidroksil radikali OH^- gibi reaktif oksijen radikallerine normalin çok daha üstünde bir seviyede maruz kalır (40). Diğer hücre tipleri ile kıyaslandığı zaman kardiyomyositler oldukça zengin bir mitokondri içeriğine sahiptir. Fakat ROS(Reaktif Oksijen Radikalleri) detoksifiye mekanizmaları da rölatif olarak daha zayıftır. Bu yüzden kardiyomyositler sürekli olarak devam eden ROS üretimine kolayca yenik düşerler. Bu süreç kardiyomyositlerde sarkomer bozulması, mitokondrial disfonksiyon ve DNA hasarı, kardiyak spesifik gen ekspresyon programlarının bozulması ve nekrotik yada apoptotik hücre ölümü ile sonuçlanır (şekil 7). Bu olaylar zinciri oksidatif stres teorisi olarak adlandırılır.(41)

Son 60 yılda yapılan çalışmalarda doğal antioksidanlar, probucol (başlangıçta lipid düşürücü olarak tasarlanan anti oksidan bir molekül), spin trap ajanlar (N-tert-butyl-a-phe-nylnitron ve 5,5-dimethyl-1-pyrroline N-oxide) ve dekstrazoksan (O_2 ve H_2O_2 'nin daha potent bir ROS olan $-OH$ 'a dönüşümünü katalize eden demirin şelatörü) gibi moleküllerin antrasiklinlere bağlı kardiyotoksisitenin biyokimyasal ve fonksiyonel etkilerini azaltarak bu toksisitenin oluşumunu engellediği gösterilmiştir (40). Ayrıca bu teorinin geçerliliği katalaz (42), mitokondrial manganaz bağımlı süperoksit dismutaz (43) ve metallothionein gibi antioksidan savunma mekanizmalarının aşırı eksprese edildiği transgenik farelerde de başarılı bir şekilde gösterilmiştir. Yine antioksidan özellikleri olan Alfa-1, Beta 1 ve 2 adreno reseptör blokörü olan karvedilol'ün kardiyotoksisiteyi önlemede etkin olduğu da klinik olarak gösterilmiştir (44). Klinik çalışmalarda antrasiklin kardiyotoksisitesini önlediği gösterilen dekstrazoksan etkisini oksidatif stres hasarının oluşmasında anahtar rollerden birine sahip olan demir şelasyon yolu ile olduğu bilirse de antrasiklin kardiyotoksisitesinin mekanizmasındaki belirsizlikler dekstrazoksanın etki mekanizmasını da tartışmaya açık hale getirmektedir. Dekstrazoksanın topoizomerase II aracılıklı olarak oluşan DNA çift sarmal yapısında meydana gelen kırılmaları inhibe ederek, demir şelasyonundan başka mekanizmalar ile de etki gösterebileceğini iddia eden çalışmalar bulunmaktadır (45). Yine bazı çalışmalarda demir şelasyonu yapan, fakat

topoizomeraz inhibisyonu yapmayan dekstrazoksan analoglarının kardiyoprotektif etkilerinin olmaması bu teoriyi desteklemektedir (46).

2.4 Karnitin

Karnitin hücrenin enerji üretimi için beta oksidasyona gidebilmek üzere uzun zincirli yağ asitlerinin mitokondri matriksine geçişinde görev alan, asetillenmiş koenzim A (CoA) miktarını düzenleyen ve diğer hücresel metabolik olaylarda yer alan, antioksidan özelliği kanıtlanmış vitamin benzeri bir bileşiktir. Vücutta L izoformunda bulunan karnitinin L-karnitin (LCAR), asetil L-karnitin (ALCAR) ve propiyonil L-karnitin türevleri bulunmaktadır

2.4.1 Karnitin ve Asetil L-Karnitinin Biyosentezi, Fizyolojisi ve Metabolizması

Karnitin (4-N-trimetilamonyum-3-hidroksibütirik asit) 20. yüzyıl başlarında kas dokusunda keşfedilen esansiyel olmayan bir amin türevidir. Önceleri esansiyel bir vitamin olduğu düşünülmüş ancak daha sonraları karaciğer, böbrek ve beyinde aminoasit öncüllerinden sentezlendiği gösterilmiştir (47, 48). Karnitin sentezinde iki esansiyel aminoasit görev alır; lizin ve metiyonin. Sentez, L-lizin aminoasidinin S adenzimetiyonin (SAM) ile metilasyonu ile başlar. Magnezyum, C vitamini, demir, B3 ve B6 vitaminleri, alfa ketoglutarat ve SAM sentezi için gerekli olan diğer kofaktörler (metiyonin, folik asit, B12 vitamini, betain) endojen karnitin sentezinde görev almaktadır (47). İnsanda iskelet kası, kalp, karaciğer, böbrek ve beyinde karnitinin bir öncülü olan gamma-bütirobetain sentezlenir ancak sadece karaciğer böbrek ve beyinde bu madde karnitine dönüştürülebilir. Bu reaksiyon gamma-bütirobetain hidroksilaz enzimi tarafından gerçekleştirilir. Bu enzimin aktivitesi fetus ve yeni doğanlarda çok düşüktür (48). İnsanlarda karnitinin %75'i diyetten sağlanır, geri kalan %25'i ise endojen olarak sentezlenir (49). Karnitin kaynakları çoğunlukla et, süt gibi hayvansal ürünler olmakla birlikte pişirilmeye ve hazırlamaya bağlı diyetteki karnitin içeriği değişebilir (47, 48).

Dışardan alınan ve endojen olarak sentezlenen karnitin L izoformundadır (48). L-karnitin aktif transport ve pasif difüzyon yolları ile barsaklardan emilir.

Maksimum kan konsantrasyonuna oral alımdan üç buçuk saat sonra ulaşılır ve 15 saatlik bir yarı ömrü vardır(47). Plazmada ve dokularda serbest ya da yağ asitlerine bağlı açilkarnitin türevi olarak bulunabilir (49). Kalp, iskelet kası, karaciğer, böbrekler ve epididimiste spesifik transport sistemleri bulunan karnitin bu dokular içinde yoğunlaşır. Kan yoluyla taşınan karnitin ağırlıklı olarak kalp ve iskelet kasında depolanır. Karnitinin vücuttan atılımı esasen böbrekler yolu ile olur (47). Glomerüler filtrasyondan sonra karnitin proksimal tübüllerde bulunan spesifik bir transport sistemi tarafından %90 oranında geri emilir. Böbrek karnitin transportunun sodyum bağımlı olduğu ve açil karnitin gibi karnitin türevleri ile engellenebildiği gösterilmiştir (50, 51).

Karnitin hücresel enerji metabolizmasında önemli bir rol oynamaktadır. Hücrenin enerji üretiminde serbest uzun zincirli yağ asitlerinin beta oksidasyonunun sağlanması için mitokondri iç membranından mitokondri matriksine geçişinde esansiyel bir kofaktör olarak rol alır. L-karnitin beta oksidasyonu hızlandırarak asetil CoA miktarını artırır, potansiyel toksik asetil CoA metabolitlerini tamponlar ve asetil CoA/CoA oranını düzenler. Bu oran sitrik asit siklusu, glukoneogenez, üre siklusu ve yağ asit oksidasyonunda görev alan birçok mitokondriyal enzim aktivitesinin düzenlenmesinde önemlidir (47, 52, 53). Karnitin sayılan bu önemli görevlerinin yanı sıra bir çok hücre içi metabolik olayda görev alır. Bunlar;

1-Dallı zincirli aminoasit (valin, lösin, izolösin) metabolizması

2- Keton cisimlerinin kullanımı

3-Peroksizomal beta oksidasyonu

4-Eritrosit membranda yağ asiti-fosfolipid dönüşümü

5-Yağ asit zincir kısaltma işlemlerinin yan ürünlerinin peroksizomlardan dışarı çıkarılması

6-Antioksidan etki, serbest radikal çöpçülüğü (53, 54).

2.4.2. Karnitinin Antioksidan, Antiapoptotik ve İmmünmodülatör Özellikleri

L-karnitin ve türevlerinin güçlü antioksidan özelliklere sahip olduğu, in vitro ve in vivo çalışmalarda kanıtlanmıştır. L-karnitin serbest uzun zincirli yağ asitlerinin beta oksidasyona gidebilmek üzere mitokondri matriksine geçişinde rol alır. Beta oksidasyon sonucu oluşan asetil CoA çok miktarda oksijenin tüketilip ATP üretildiği trikarboksilik asit siklüsüne girer. Böylelikle bu siklus sonunda H₂O'ya indirgenen oksijenin konsantrasyonu azalır ve reaktif oksijen türlerinin oluşumu azalmış olur (55). Hücre içi oksidatif hasar lipid peroksidasyonuna, fosfolipid yıkımına ve bu yolla serbest yağ asidi miktarının artışına neden olur (56, 57). Serbest uzun zincirli yağ asitleri hidrofobik anyonlar olup doku düzeylerindeki artışları mitokondri dahil olmak üzere hücre membran yapılarında ve fonksiyonlarında değişikliğe yol açar (58, 59). Bu uzun zincirli serbest yağ asitleri mitokondrilerdeki voltaj bağımlı kanallarla etkileşimde bulunup membran geçirgenliğinde değişikliğe ve sitokrom c salınımına ve apoptoza yol açarlar (59-62). Farklı hücre tiplerinde yapılan çalışmalar karnitinin, serbest yağ asitlerinin neden olduğu hücre membran geçirgenliğindeki değişiklikleri, apoptozu, mitokondriyal disfonksiyonu ve lipid peroksidasyonunu güçlü bir şekilde engellediğini göstermiştir (59, 63, 64). L-karnitin oksidatif stresi önler, nitrik oksidi ve oksidatif hasardan korunmaya yönelik enzimlerin aktivitesini düzenler, birçok mitokondriyal toksik ajana karşı koruyucu etki sağlar (65-67). Süksinat dehidrogenaz gibi mitokondriyal enzimlerin yanı sıra katalaz ve süperoksit dismutaz gibi antioksidan enzimlerin aktivitelerinde koruyucu rol oynar (68). L-karnitin bir antioksidan olarak antioksidatif savunma mekanizmasındaki üç enzimin -glutasyon peroksidaz, katalaz, süperoksit dismutaz- peroksidatif hasardan korunmasında ve esasen serbest radikallerin neden olduğu yaşla meydana gelen değişikliklerin normal hale getirilmesinde önemli bir ajandır (69). Bir çalışmada yaşlı sıçanlara verilen L-karnitinin güçlü bir antioksidan ve serbest radikal yakalayıcısı olduğu; askorbik asit, glutasyon ve E vitamini gibi antioksidanların etkisini arttırdığı ve nöronlarda peroksidatif hasarın göstergesi olan lipofuksin birikimini azalttığı gösterilmiştir (54). L-karnitinin propiyonil ester türü olan propiyonil L-karnitin ile yapılan başka bir çalışmada ise bu maddenin etkin bir antioksidan olduğu süperoksit çöpçülüğü yaptığı ve DNA'yı kısmen koruyucu

etkisi olduđu ortaya ıkarılmıřtır (70). Yakın zamanda lkemizden bildirilen bir alıřmada L-karnitin, α -tokoferol ve troloks gibi referans antioksidanlarla karřılařtırılmıř, lipid peroksidasyonunu nleyici etkisi ve antiradikal zellikleri bir kez daha kanıtlanmıřtır (69). Son zamanlardaki alıřmalar L-karnitinin antioksidatif zellikleri yanında immnmodulatr zellikleri de olduđunu gstermektedir. Karnitin tedavisinin yařlı inflamatuvar hcrelerde kemotaktik ve fagositik aktiveteleri iyileřtirdiđi, astrositleri oksidatif stres ve inflamatuvar sitokin maruziyetinden koruduđu ve vitamin E ve folatla birlikte Alzheimer hastalıđını nlemede faydalı olabileceđi bildirilmiřtir (71-73).

Son dnemlerde karnitinin antiinflamatuvar etkinliđini kanıtlamaya ynelik birok alıřma yapılmıřtır. L-karnitinin kardiyoprotektif etkisinde inflamatuvar sitokinlerin rolnn alıřıldıđı bir hayvan deneyinde L-karnitin uygulamasının interlkin-1 β , interlkin 6 ve TNF- α seviyelerini nemli oranda azaltarak inflamatuvar sreci zayıflattıđı gsterilmiřtir (74). Bařka bir alıřmada da sıanlarda oluřturulan artrit modellerinde L-karnitin ile beraber α -lipoik asit uygulamasının TNF- α seviyelerini anlamlı oranda dřrdđ gsterilmiřtir (75). Kronik hemodiyaliz hastalarında yapılan bařka bir alıřmada da intravenz L-karnitin uygulamasının inflamatuvar srelerde artan bir belirte olan serum C-reaktif protein (CRP) dzeyini anlamlı oranda azalttıđı gsterilmiřtir (76). Yakın zamanda yapılan bařka bir alıřmada ise sıanlarda karnitinin inaktif bir izomeri olan D-karnitin verilerek karnitin eksikliđi oluřturulmuř ve beraberinde karboplatin verilerek karnitin eksikliđinin karboplatin nefropatisi zerindeki etkisi arařtırılmıřtır. alıřma sonucunda ise karnitin eksikliđinin oksidatif hasarı ve TNF- α ve nitrik oksit gibi inflamatuvar sitokinleri arttırarak karboplatin nefropatisini daha da arttırdıđı gsterilmiřtir (77).

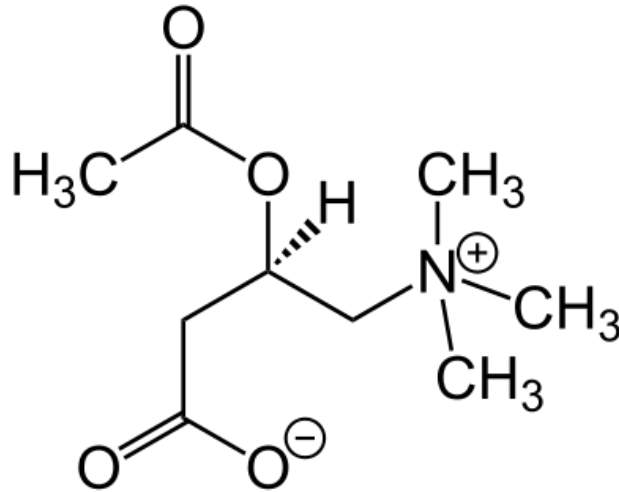
2.5. Asetil-L-Karnitin

Asetil L-karnitin, L-karnitinin kısa zincirli ester trevi olup vcutta en ok bulunan ail karnitin trdr. ALCAR oluřumu, yađasitleri, adenzintrifosfat (ATP) ve KoA kullanarak ail KoA sentezleyen sitoplazmik tiokinaz ile bařlar. Bu bileřik, karnitin ile karnitin palmitoil transferaz-I yoluyla birleřerek, ailkarnitin oluřturur.

Mitokondrial matrikse karnitin-açilkarnitin translokaz sistemiyle taşınır. İç mitokondriyal membrandan geçen her açilkarnitin molekülü için bir karnitin dışarı atılır. İç mitokondriyal membranda, karnitin palmitoil transferaz-II, açilkarnitini karnitine çevirerek açil KoA'yı serbest bırakır. Son olarak, mitokondriyal matrikste bulunan karnitin asetil transferaz, karnitin ve asetil-KoA'dan ALCAR ve KoA üretir (78).

ALCAR'ın enzimatik oluşumu intrasellüler organellere KoA ve asetil-KoA sağlamak üzere geri dönebilir. Karnitin açiltransferaz, kolin açiltransferaz (ChAT) ile ilgisi bulunan bir enzim sistemidir. İntrasellüler asetilkolini sağlamakta ve ters reaksiyonu ile asetil-KoA oluşturmaktadır. Kısaca karnitin ve esterleri, yağasitleri ve açil KoA'nın (sırasıyla sitoplazma ve mitokondrilerde) toksik birikimini engellemekte, mitokondrilere enerji üretimi için asetil-KoA sağlamaktadır (78).

Bu karnitin türevi, L-karnitinin fizyolojik özelliklerini taşımasının yanısıra içerdiği asetil grubu nedeni ile yüksek enerji metabolizması ve anabolik reaksiyonlar sırasında önemli bir asetil grubu donörü olarak görev alır ve normal mitokondriyal fonksiyonda stratejik bir rol üstlenir (49). Asetil L-karnitin, yağ asidi oksidasyonu sırasında asetil KoA'nın mitokondriye geçişini hızlandırır, asetilkolin üretimine katkıda ulunur ve protein ve fosfolipid sentezini uyarır (48).



Şekil 8. ALCAR'ın molekülünün kimyasal yapısı.

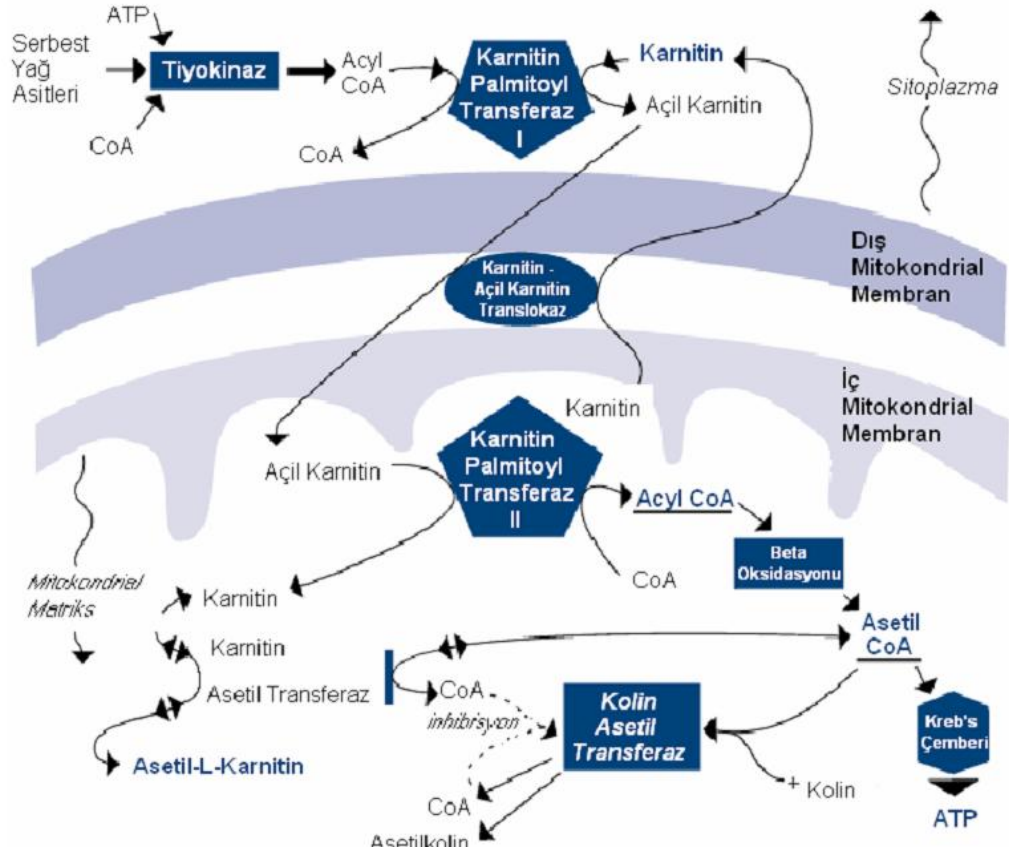
L-karnitin ve ALCAR oral ya da i.v. olarak kullanılır ve jejunumdan basit difüzyon ile absorbe edilir. Hücre içinde taşınması aktif transport yolu ile olmaktadır. Çalışmalar, ALCAR ve L-karnitinin plasma konsantrasyonlarının karnitin asetil transferaz aktivitesi ile dengeye ulaştığını gösteriyor. Hem i.v. hem oral uygulamalardaki ALCAR konsantrasyonundaki artış, ALCAR'ın kan-beyin bariyerini kolayca geçtiğini göstermektedir. ALCAR çok az metabolizmaya uğrar ve renal tübül reabsorbsiyon yolu ile idrarla atılır (79).

2.5.1. Asetil-L-Karnitinin Etkileri:

Karnitin ve türevlerinin etkilerine ek olarak, asetil L-karnitinin güçlü nöroprotektif ve antiapoptotik özellikleri kanıtlanmıştır. Nöroprotektif özelliklerini; antioksidan, antiapoptotik aktivite, intraselüler membranların stabilizasyonu ve kolinerjik nörotransmisyon yolu ile sağlamaktadır (80). Son yıllardaki çalışmalarda asetil L-karnitinin apoptotik yollaklarda kaspaz 3 ve 9'u engelleyerek apoptozu etkin bir şekilde önlediği gösterilmiştir (81-82).

ALCAR, glutasyonu artırıp, MDA'nın konsantrasyonunu düşürerek nöroprotektif etki yapar (83). Ayrıca sinir büyüme faktör reseptör sentezini başlatır ve hipokampüste seviyesini artırır (84, 85). ALCAR'ın, nöropatik ağrıyı belirgin ölçüde azalttığı gösterilmiştir. Nöropatik ağrı, spontan ağrı ve hiperaljezi ile karakterizedir. ALCAR ile intramüsküler (i.m.) kronik tedavi, nöropati veya radikulopatilerin ağrılarını iyileştirir (86). ALCAR'ın bir yararlı etkisi de semptomatik diabetik nöropati tedavisinde kaydedilmiştir (87). Ayrıca, HIV enfeksiyonuna bağlı distal simetrik polinöropatinin ağrısının tedavisinde yararlı olmuştur (88). Buna karşın, ALCAR'ın analjezik ve/veya antinosiseptif etkisinin altında yatan mekanizma hala açık değildir. ALCAR, L-karnitinin kas dokusu üzerinde bilinen etkilerine sahip bir bileşiktir. Mitokondrilerde ATP üretimi için uzun zincirli yağ asitlerinin taşınmasında görev alır. ALCAR'ın iskelet ve kalp kasındaki etkileri ise, lipid peroksidasyonunu azaltarak çalışan kas dokusu üzerindeki serbest radikal hasarını önleyen antioksidan etkilerini içermektedir (89).

Ek olarak, yaşlı kalpte kardiyak mitokondrilerdeki önemli membran faktörlerini koruyan kardiyolipin seviyelerini artırarak enerji üretimi için gerekli fosfat transportunu sağlamaktadır. Sıçan mitokondriyal modellerinde, ALCAR'ın yaşlı hayvanlarda kardiyolipin seviyelerini gençlerinki oranında artırdığı gösterilmiştir (90). Sisplatine bağlı nefrotoksisite oluşturulan sıçanlarda asetil L-kartin kullanımının böbrek fonksiyonlarında düzelme sağladığı ve doku düzeyinde böbreği koruyucu ve apoptozu önleyici etkisi olduğu gösterilmiştir (91). Başka bir çalışmada sisplatin ile ALCAR uygulamasının sisplatinin neden olduğu işitme bozukluğunu, kohlea ve beyin harabiyetini azaltabildiği gösterilmiştir (92). ALCAR, rahatlıkla tolere edilebilir olması, seyrek ve genellikle geçici yan etkileri sayesinde güvenli ve etkili bir terapötik bileşik olma potansiyeline sahiptir. 1,5 g ile 3,0 g/gün miktarındaki oral dozlar birçok durum için etkili olabilmekle birlikte, nöropatiler için i.m. enjeksiyon kullanılmaktadır. ALCAR'ın birçok etkisi L-karnitin ile örtüşmesine rağmen, bu bileşiğin iskemik kalp hastalıklarındaki kullanımına ilişkin geniş tecrübe yadsınamaz. SSS ve nöron hasarını içeren durumlar için L-asetil formu açıkça daha etkilidir. Daha çok araştırma ve klinik deney ile ALCAR'ın gelecekteki uygulamaları, tamamlayıcı tıp bakımından büyük potansiyel taşımaktadır.



Şekil 9. Asetil L-Karnitin Biyosentezi

3. GEREÇ VE YÖNTEM

3.1. Deney hayvanları

Bu çalışma, Tıp Fakültesi Hayvan Deneyleri Yerel Etik Kurulundan izin alınarak (Protokol No:11/2010) Dokuz Eylül Üniversitesi Tıp Fakültesi Çocuk Sağlığı ve Hastalıkları Anabilim Dalı Kardiyoloji Bölümü, Histoloji Anabilim dallarının işbirliği ile Deney Hayvanları Üretim ve Araştırma Biriminde gerçekleştirilmiştir.

Her biri altı-sekiz haftalık ortalama ağırlıkları 200-300 g olan, iç besleme yetiştirilen, 28 adet Wistar türü Albino suşu erkek sıçan Dokuz Eylül Üniversitesi Tıp Fakültesi Deney Hayvanları Üretim ve Araştırma Birimi'nden elde edildi. Sıçanlar çalışma süresince oda ısısında ($20\pm 2^{\circ}\text{C}$) ve 12'şer saatlik gün ışığı/karanlık ortamında tutulup, standart pelet sıçan yemi ile beslendi, suya serbestçe ulaşabilmeleri sağlandı. Sıçanları çalışmadan çıkarılma gerekçeleri sepsis, lokal enfeksiyon, katabolizmada artış ve kanıtlanmış travma olarak belirlendi.

3.2 Grupların oluşturulması ve çalışmanın yürütülmesi

Sıçanlar rastgele seçilerek her biri yedi sıçan içeren dört grup oluşturuldu ve çalışmanın başlangıcında ve sonunda tüm sıçanların EKO kardiografileri yapıldı.

3.3 Deney hayvanları grupları

Sıçanlar rastgele seçilerek, her biri yedi sıçan içeren dört grup oluşturuldu.

Grup I (n=7): Serum fizyolojik uygulanan sıçan grubu

Grup II (n=7): Doksorubisin uygulanan sıçan grubu

Grup III (n=7): Asetil L- karnitin uygulanan sıçan grubu

Grup IV (n=7): Asetil L- karnitin + Doksorubisin uygulanan sıçan grubu

3.4 Sıçanlara anestezi uygulanması:

Tüm sıçanlara girişimsel işlemlerden önce ketamin hidroklorid (40 mg/kg) ve ksilazin hidroklorid (5mg/kg) intraperitoneal uygulanarak anestezi sağlandı.

Girişimsel işlemler tamamlandıktan sonra sıçanlar yan yatırılarak uyanıncaya kadar derlenmeleri izlendi.

3.5 Asetil-L Karnitin

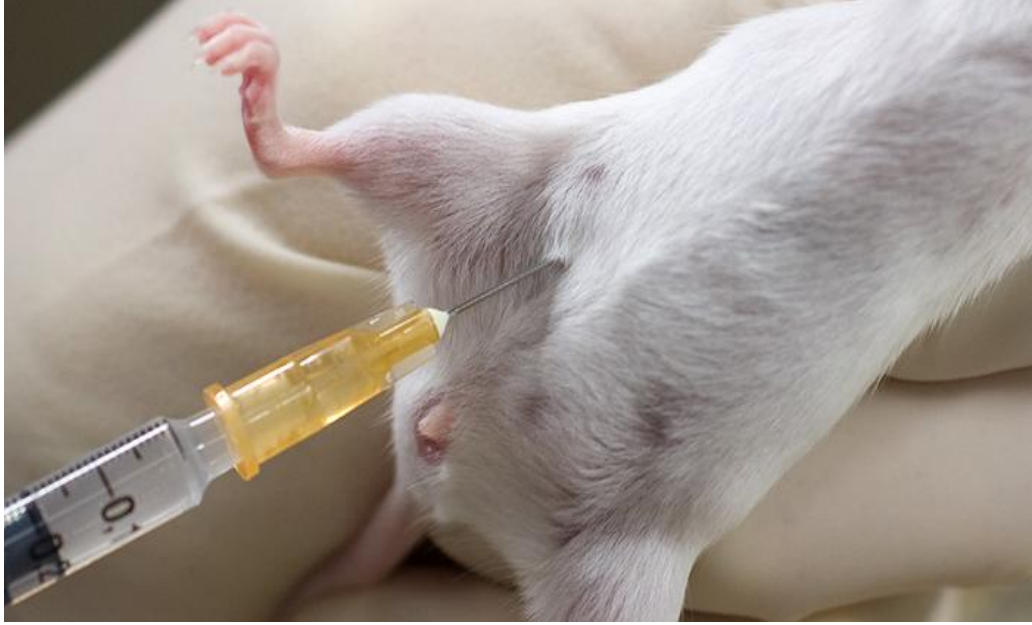Çalışmada asetil L-karnitin (Sigma®) kullanıldı. Toz halinde olan asetil L-karnitin serum fizyolojik içinde çözülerek 140 mg/mL konsantrasyonda 300mg/kg/doz hazırlandı.

3.6 Doksorubisin

Çalışmada doksorubisin (Doksorubisinrubicin fresenius kabı ® 10mg/5ml IV solusyon (Doksorubisinrubicin hydrochloride, Farmar ilaç) kullanıldı. Doksorubisin kardiotoksisitesini oluşturabilmek için sıçanlara 2mg/ml konsantrasyonunda 15mg/kg/doz doksorubisin hazırlandı.

3.7 İntraperitoneal doksorubisin, asetil L-karnitin veya serum fizyolojik uygulamaları

Sıçanlara doksorubisin (2mg/ml konsantrasyonda 15mg/kg/doz) asetil L-karnitin (140 mg/mL konsantrasyonda 300 mg/kg/doz) intraperitoneal uygulandı. Plasebo olarak eşit hacimde serum fizyolojik solüsyonu kullanıldı ve aynı yolla verildi (Resim 1).



Resim 1: İlaçlar ve SF'in intraperitoneal olarak uygulanması.

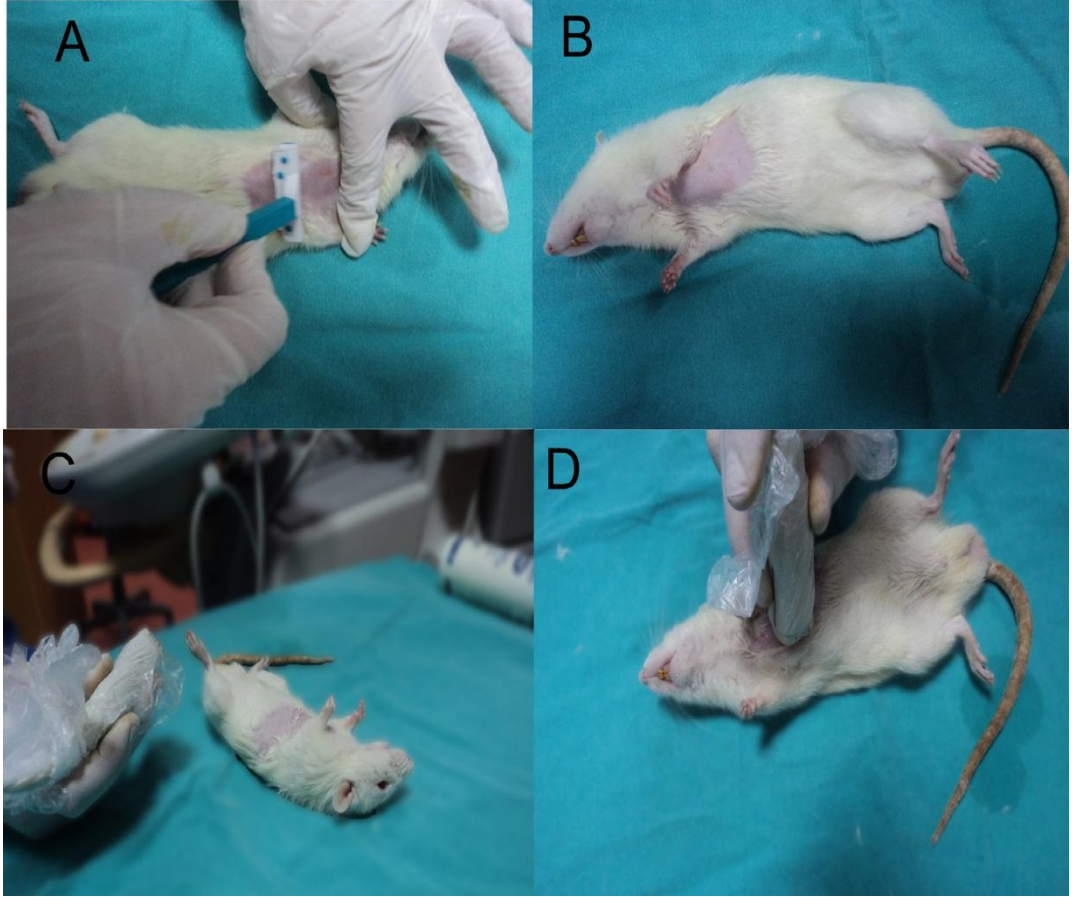
3.8 Sıçanların kardiyak açıdan EKO kardiografi ile değerlendirilmesi

Sıçanlar sakrifikasyon öncesi 5mg/kg ksilazin hidroklorid+60mg/kg ketamin hidroklorid anestezisi altında, S 12-4 MHz'lik sektör probalar kullanılarak (Philips IE 33 marka ekokardiyografi cihazı) ekokardiyografileri yapıldı. Ekokardiyografide parasternal eksenlerden 2D ve M-mode görüntüler elde edilerek, bu görüntülerde sol ventrikül diyastolik çap (LVDd) ve sol ventrikül sistolik çap (LVDs) ölçüldü (24). Bu ölçümler ile

$$EF (\%): (LVDd)_3 - (LVDs)_3 / (LVDd)_3 \times 100]$$

$$FS (\%): LVDd - LVDs / LVDd \times 100]$$

formülleri kullanılarak ejeksiyon fraksiyonu ve fraksiyonel kısalma oranları hesaplandı (Resim 2).



Resim 2 : Bir sıçanın anestezi altında tıraşlanması ve EKO kardiografi işlemi için hazırlanması

3.9 GRUPLARA YAPILACAK İLAÇ UYGULAMALARININ, EKO İLE DEĞERLENDİRİLMESİNİN VE FEDA EDİLME İŞLEMLERİNİN ZAMANLAMASININ AYRINTILI LİSTESİ

GRUP I (n: 7) : Sıçanların suya serbestçe ulaşmaları sağlandı.

Çalışmanın 0. gününde ve 10. günün sonunda: EKO ile değerlendirildi.

Çalışmanın (1-10).günü:

- **0. DAKİKADA :** Grup III ve IV' deki **ALCAR uygulaması ile eşdeğer hacimde salin intraperitoneal (İ.P.)** hergün uygulandı.

Çalışmanın (5).günü:

- **0. DAKİKADA :** Grup III ve IV' deki **ALCAR uygulaması ile eşdeğer hacimde salin intraperitoneal (İ.P.)** hergün uygulandı
- **30. DAKİKADA :** Grup II ve IV' deki **doksorubisin uygulaması ile eşdeğer hacimde salin intraperitoneal (İ.P.)** uygulandı.

GRUP II (n: 7) : Sıçanların suya serbestçe ulaşmaları sağlandı.

Çalışmanın 0. gününde ve 10. günün sonunda: EKO ile değerlendirildi.

Çalışmanın (1-10).günü:

- **0. DAKİKADA :** Grup III ve IV' deki **ALCAR uygulaması ile eşdeğer hacimde salin intraperitoneal (İ.P.)** hergün uygulandı.

Çalışmanın (5).günü:

- **0. DAKİKADA :** Grup III ve IV' deki **ALCAR uygulaması ile eşdeğer hacimde salin intraperitoneal (İ.P.)** hergün uygulandı.
- **30. DAKİKADA :** 2 mg/ml yoğunluktaki **doksorubisin** 15mg/kg/doz dan tek doz intraperitoneal (İ.P.) uygulandı.

GRUP III (n: 7) : Sıçanların suya serbestçe ulaşmaları sağlandı.

Çalışmanın 0.gününde ve 10 günün sonunda: EKO ile değerlendirildi.

Çalışmanın (1-10).günü:

- **0. DAKİKADA** : ALCAR salin içinde çözülerek 140 mg/mL yoğunlukta solüsyon hazırlandı ve **ALCAR 300mg/kg/doz** intraperitoneal (İ.P.)

Çalışmanın (5).günü:

- **0. DAKİKADA** : ALCAR salin içinde çözülerek 140 mg/mL yoğunlukta solüsyon hazırlandı ve **ALCAR 300mg/kg/doz** intraperitoneal (İ.P.)
- **30. DAKİKADA** : Grup II ve IV' deki **doksorubisin** uygulaması ile eşdeğer hacimde **salin** intraperitoneal (İ.P.) uygulandı.

GRUP IV (n: 7) : Sıçanların suya serbestçe ulaşmaları sağlandı.

Çalışmanın 0.gününde ve 10 günün sonunda: EKO ile değerlendirildi.

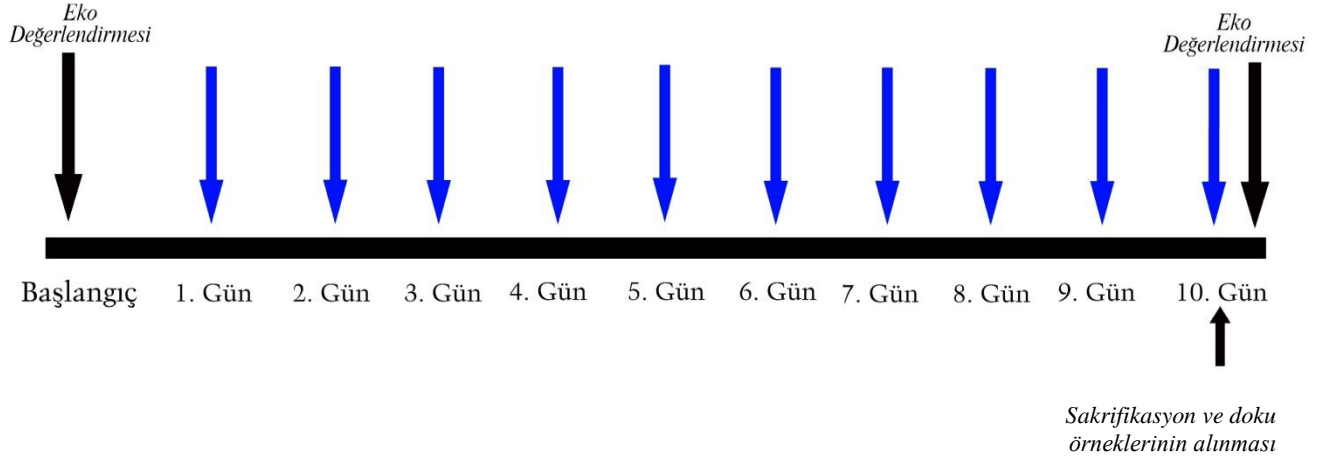
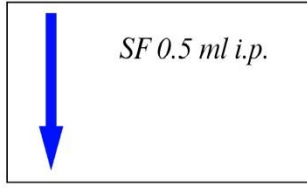
Çalışmanın (1-10).günü:

- **0. DAKİKADA** : ALCAR salin içinde çözülerek 140 mg/mL yoğunlukta solüsyon hazırlandı ve **ALCAR 300mg/kg/doz** intraperitoneal (İ.P.)

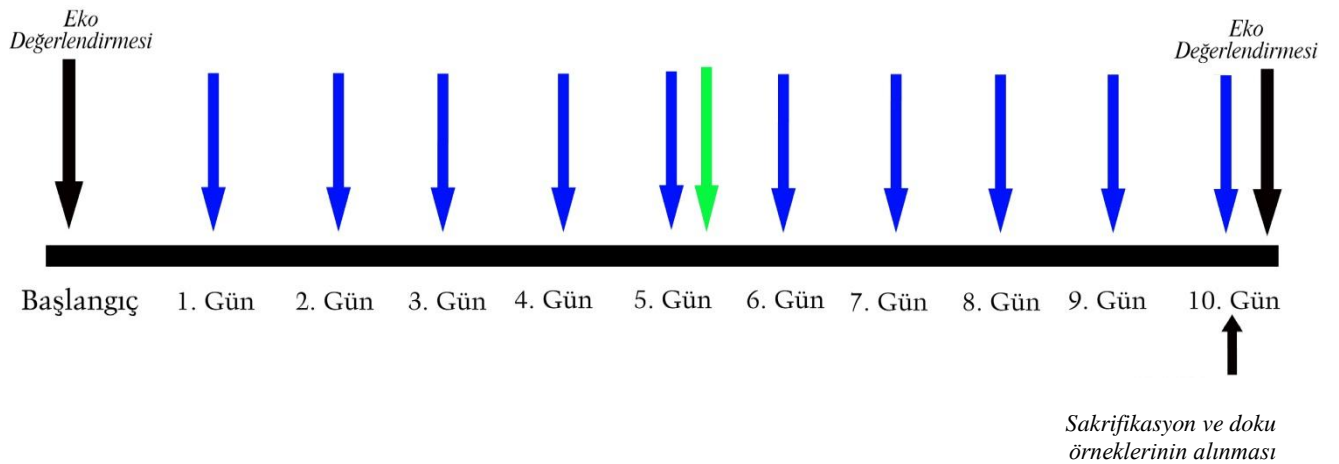

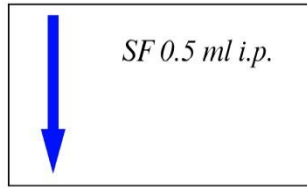
Çalışmanın (5).günü:

- **0. DAKİKADA** : ALCAR salin içinde çözülerek 140 mg/mL yoğunlukta solüsyon hazırlandı ve **ALCAR 300mg/kg/doz** intraperitoneal (İ.P.)
- **30. DAKİKADA** : : 2 mg/ml yoğunlukta **doksorubisin** 15mg/kg/doz dan tek doz intraperitoneal (İ.P.) uygulandı (Şekil 10).

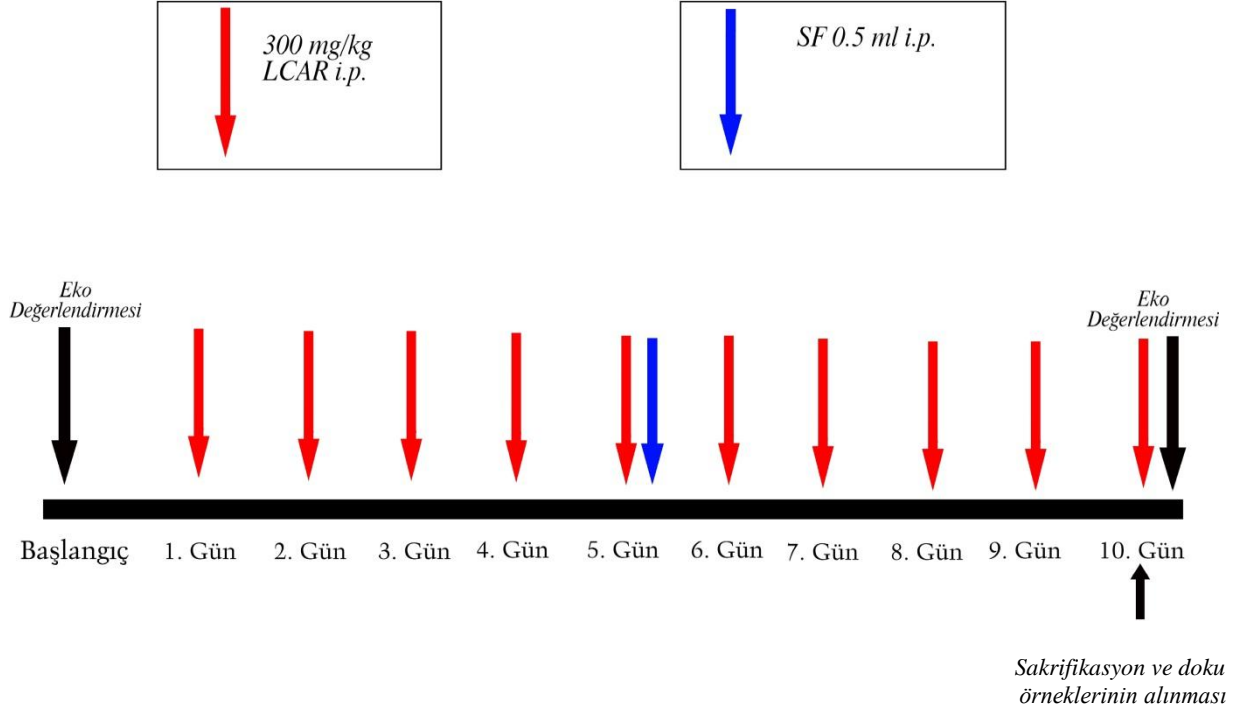
GRUP 1
KONTROL GRUBU



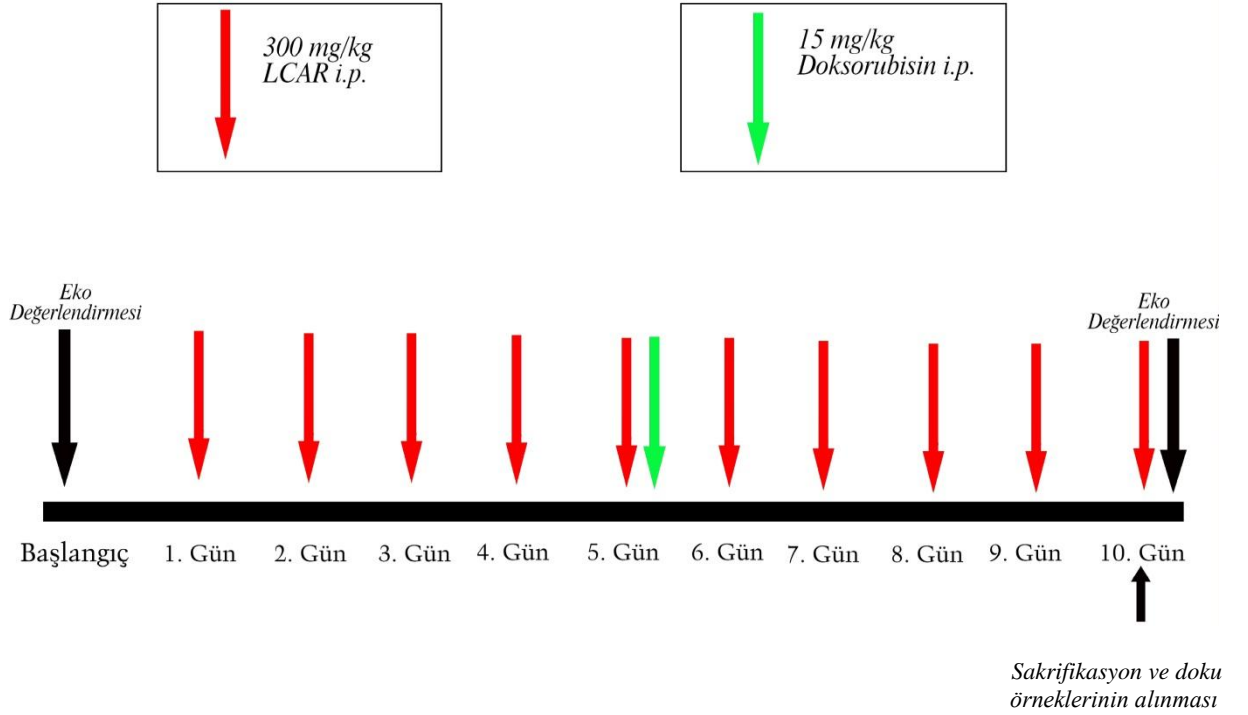
GRUP 2
DOKSORUBISIN GRUBU



GRUP 3
TEK BAŞINA LCAR UYGULANAN GRUP



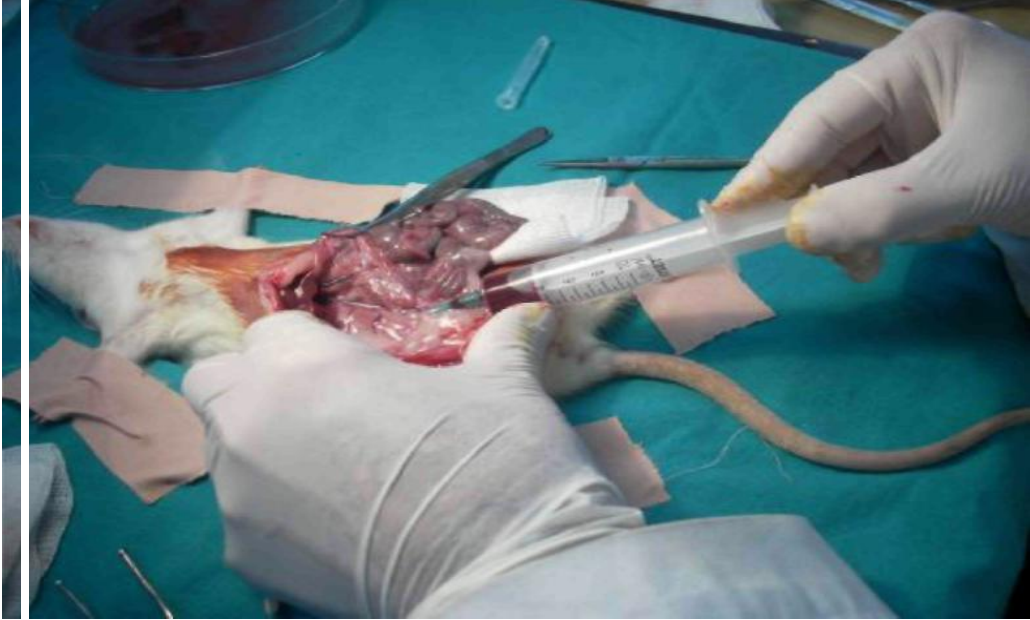
GRUP 4
LCAR+DOKSORUBİSİN GRUBU



Şekil 10. Çalışma planının ayrıntılı şeması

3.10 Sıçanların feda edilmesi ve kalbin cerrahi olarak çıkarılması

Doksorubisin, asetil L-karnitin veya eşdeğer hacimde serum fizyolojik uygulamalarından 12 saat sonra (izlemin onuncu gününde) sıçanlar feda edildi. Tüm sıçanlar ketamin hidroklorid (40 mg/kg) ve ksilazin hidroklorid (5mg/kg) anestezisi altında karın ön duvarı önce alkol ardından batikon ile silinip orta hat vertikal abdominal insizyon ile karın ön duvarı açıldı ve abdominal venden (vena cava caudalis) venosection ile 5-8 mL kan alınıp hipovolemi yaratılarak sıçanlar feda edildi (Resim 3). Takiben kalpleri immünohistokimyasal ve elektromikroskopik incelemeler için çıkarıldı. Çıkarılan kalp dokusundan kesit alınarak histopatolojik çalışmalar için formaldehid, elektromikroskopik çalışmalar için glutareldehid, immünfloresan çalışmalar için ise PBS solüsyonlarına konuldu ve -20 °C'de saklandı.



Resim 3: Bir sıçanın abdominal venden kan alınarak feda edilme işlemi

3.11 Histolojik inceleme

Işık mikroskopik inceleme

Tüm sıçanlar ketamin hidroklorid (40 mg/kg) ve ksilazin hidroklorid (5mg/kg) anestezisi altında sakrifiye edildi. Çıkarılan kalp örnekleri oda ısısında, %10'luk formalin solüsyonu içinde 48 saat tespit edildikten sonra, artan oranda alkol serilerinden geçirildi. Dokular şeffaflandırma amacıyla 3 değişim ksilole uygulandıktan sonra parafin içine gömüldü.

Parafin Takibi

- 1- Fiksasyon: 48 saat % 10 formalin
- 2- 24 saat akarsuda yıkama
- 3- % 70 etil alkol 20 dk
- 4- % 80 etil alkol 20 dk
- 5- % 96 etil alkol 20 dk
- 6- Aseton I 20 dk
- 7- Aseton II 20 dk
- 8- Aseton III 20 dk
- 9- Aseton IV 20 dk
- 10- Ksilol I 30 dk
- 11- Ksilol II 30 dk
- 12- 60°C'lik etüvde erimiş parafin I 1 saat
- 13- Parafin II 1 saat
- 14- Parafin içinde bloklama

Etüvden çıkarılan parçalar parafine gömülerek bloklandı. Mikrotom (Thermo Finesse) yardımıyla bloklardan 5 µm kalınlığında kesitler alınarak örnekler lizimli lamlara yerleştirildi. Her bloktan seri kesitler alındı. Kesitlere Hematoksilin&Eozin (H&E), Mason Trichrome, TUNEL (Terminal deoxynucleotidyl transferase (TdT)-mediated dUTP nick end labeling) boyama ve Kaspaz-3 için immunohistokimya uygulandı.

H&E ile boyama yöntemi

H&E ile dokunun olağan görüntüsünün boyanması amaçlandı.

1- Ksilol I (etüvde)	20dk
2- Ksilol II	10dk
3- Ksilol II	10 dk
4- Absolu alkol	1 dk
5- %96 alkol	1 dk
6- %80 alkol	1 dk
7- %70 alkol	1 dk
8- Distile su	5 dk
9- Hemotoksilen Boya solusyonu	10 dk
10- Akarsu	10 dk
11- Eozin Boya solusyonu	2 dk
12- %70 alkol	çalkalama
13- %80 alkol	çalkalama
14- %96 alkol	çalkalama
15- Absolu alkol	çalkalama
16- Ksilol (üç değişim)	60 dk

17- Entellan ile kapama

Masson trichrome ile boyama yöntemi

Masson Trichrome ile dokudaki kollajen yoğunluğunun gösterilmesi amaçlanmıştır.

1-Ksilol I (etüvde)	20dk
2-Ksilol II	10dk
3- Ksilol II	10 dk
4- Absolu alkol	1 dk
5-%96 alkol	1 dk
6-%80 alkol	1 dk
7-%70 alkol	1 dk
8-Distile su	5 dk
9- Hemotoksilen Boya solusyonu	10 dk
10- Pikrik asit solusyonu	4 dk
11-Ponceau asit fuksin	4 dk
12- Posfomolibdik asit	10 dk
13- Anilin blue	5 dk
14- Artan alkol serileri	çalkalama
15- Ksilol (üç değişim)	60 dk
16- Entellan ile kapama	

TUNEL Tekniği ile Boyama

Miyokard dokusundan alınan kesitler dokudaki apoptotik hücreleri göstermek amacı ile TUNEL tekniği ile boyandı. Bu teknik için in situ cell death

detection TUNEL system, POD kiti (Roche) kullanıldı. Kesitler boyama için bir gece 60 °C'lik etüvde tutulduktan sonra, 3 değişim ksilol ile deparafinizasyon işlemi gerçekleştirildi. Ardından azalan derecede alkol serileri ile rehidratasyon sağlanarak distile suda 5 dakika bekletildi. Kesitler 15 dakika 20 µg/ml proteinase K ile enkübe edildikten sonra, distile su ile 5 dakika yıkandı. Doku endojen peroksidazını inhibe etmek amacıyla 5 dakika %3'lük H₂O₂ (Merck, Germany) uygulandıktan sonra 3 defa 5'er dakika fosfat tampon solüsyonu (PBS; Phosphate Buffered Saline Solution, DBS, Pleasanton, CA) ile yıkanan kesitler TdT-enzimi 37 °C de 1 saat enkübe edildi. Ardından tampon solüsyonu ile oda sıcaklığında 10 dakika yıkanan kesitler anti-streptavidin-peroksidaz ile 30 dakika enkübe edildi. Tampon solüsyonu ile yıkanan kesitler TUNEL reaksiyonunun görünürlüğünü saptamak amacıyla diaminobenzidine (DAB, Roche Diagnostics, Germany) ile boyandı. Distile su ile yıkandıktan sonra Mayers hematoksilen ile zemin boyaması yapılan kesitler %70-%80 ve %96'lük alkollerde dehidratasyon ve 30'ar dk 3 değişim ksilol ile şeffaflaştırma işleminden sonra entellan ile kapatıldı.

İndirekt İmmünohistokimya Yöntemi

TUNEL tekniği ile belirlenen apoptozun desteklenmesi amacıyla, kesitler 24 saat 60°C etüvde bekletildikten sonra immunohistokimyasal yöntemle boyandı. Kaspaz-3 immunreaktivitesinin gösterilmesi amacıyla rat spesifik anti-kaspaz-3 (1:100; Neomarkers, Fremont, CA) antikoru kullanıldı. Lizinli kesitler üç değişim ksilol ile deparafinizasyon işlemine tabi tutuldu. Ardından azalan derecede alkol serileri ile rehidratasyon sağlanarak distile suda 5 dakika bekletildi. Proteinaz K solüsyonu içinde 37°C etüvde 15 dakika tutulan kesitlere, doku endojen peroksidazını inhibe etmek amacıyla 5 dk %3'lük Hidrojen peroksit uygulandı. 3 defa 5'er dakika fosfat tampon solüsyonu ile yıkanan kesitler 20 dk oda ısısında bloklama solüsyonu (İnvitrogen, Histostain- Plus Bulk Kit) ile enkübe edildi ve ardından yıkama yapılmadan anti-kaspaz-3 antikoru ile bir gece +4°C'de enkübe edildi. Ertesi gün fosfatlı tampon solüsyonu ile 3 defa yıkanan kesitler biyotinlenmiş sekonder antikor (İnvitrogen- Plus Broad Spectrum) ile 30 dk enkübe edildi. Sekonder antikor enzimle işaretli (peroksidaz) avidin-biyotin kompleksi

(streptavidin) (Histostain- Plus Broad Spectrum) ile bağlandıktan sonra antikor-biyotin-avidin-peroksidaz kompleksi 0.02% Diaminobenzidin (DAB) kullanılarak görünür hale getirildi. Zemin boyaması Mayers hematoksilen ile yapıldı. Dereceli alkollerde dehidratasyon işlemi gerçekleştirilen kesitler ksilol ile şeffaflaştırma işleminden sonra entellan ile kapatıldı.

Apopitotik hücre sayılarının belirlenmesi

İmmunohistokimyasal boyama işlemlerinin tamamlanmasının ardından hazırlanan preparatlar Olympus CX-41 model ışık mikroskobu ve video kameradan (Olympus DP71) oluşan görüntü analiz sistemi (DP Controller Olympus Corp. 3.1.1.267) aracılığıyla bilgisayar ekranında kaydedilerek değerlendirildi.

Miyokard dokusunda apopitoz oranını belirlemek için 40X objektif ile her kesitte 10 alanda hücreler sayılarak TUNEL-pozitif hücre sayıları belirlendi. Apopitotik hücre oranı yüzde cinsinden hesaplandı ve gruplar arasındaki fark analiz edildi. Kaspaz-3 immunreaktivitesinin değerlendirilmesi için semikantitatif skorlama kullanıldı. Skorlama için 1; yok, 2; hafif, 3; orta, 4; şiddetli olarak değerlendirildi (Kiray et al. 2012, Toxicol Ind Health).

Elektron Mikroskobu İle İnceleme

Dokulardaki ince yapının değerlendirilmesi amacıyla her gruptaki 3'er denekten 1x1 mm büyüklüğünde doku örnekleri alındı. Örnekler karnovsky fiksatifinde fikse edildi.

Elektron mikroskopi takip prosedürü:

- 3 x 15 dakika 0.1 M sodiumphosphate buffer + 0.1 M Sucrose
- 90 dakika postfiksasyon: 500 µm OsO₄ + 500 µm SSC buffer
- 3 x 15 dakika 0.1 M SSC buffer pH 7.4
- 2 x1 5 dakika dehidratasyon: 50% aseton
- Kontrastlama: 70% aseton + 0.5 % uranilasetat + 1% fosfotungustic asit **Overnight (+4°C)**
- 2 x1 5 dakika 80% aseton
- 2 x1 5 dakika 90% aseton
- 2 x1 5 dakika 96% aseton
- 3 x20 dakika 100% aseton

- 2 x 15 dakika propilenoksit
 - 30 dakika 2:1 propilen oksit: araldit karışımı
 - 30 dakika 1:1 propilen oksit: araldit karışımı
 - 30 dakika 1:2 propilen oksit: araldit karışımı
 - Araldit karışımı **Overnight (+4°C)**
 - Taze araldit karışımı
 - 48 saat 60 °C polimerizasyon için
 - Ultramikrotom ile kesit
 - Postkontrastlama:
 - 10 dk 8% uranilasetat,
 - 5 dk 0.7% leadcitrate + 0.9% sodiumcitrate
- 15dk kurutma

Ultraince kesitler Zeiss Libra 120 TEM ile incelendi ve fotoğraflandı.

3.12. İstatistik değerlendirme

Elde edilen veriler ortalama, \pm standart sapma ve ortanca olarak ifade edildi. Histopatolojik sonuçlar değerlendirilirken ANOVA testi, post-hoc test olarak da Tukey testi kullanıldı. Gruplar arasındaki EKO kardiografi sonuçları değerlendirilirken Bonferonni düzeltmeli Kruskal-Wallis Testi uygulanıldı. Gruplar kendi içinde çalışma öncesi ve sonrası EF ölçümleri yönünden değerlendirilirken Wilcoxon Testi uygulandı. P değerinin 0.05'den küçük olduğu durumlar istatistiksel olarak anlamlı olarak kabul edildi.

4. BULGULAR

4.1. Ekokardiyografi Sonuçları

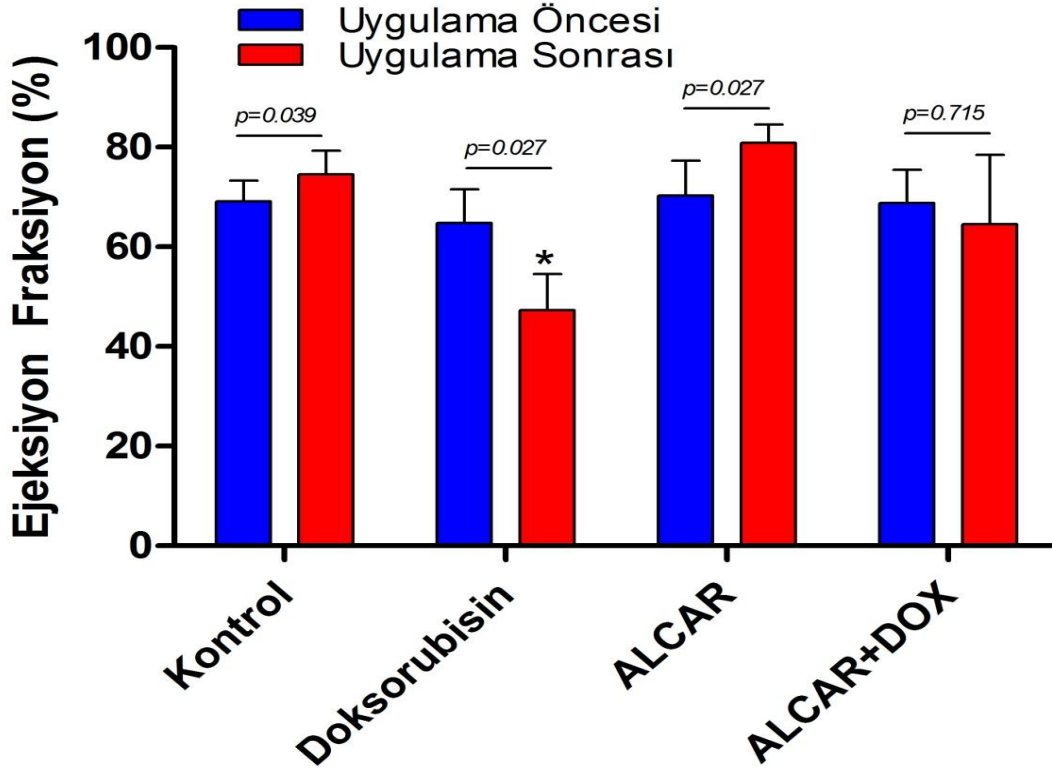
Doksohubisin uygulamasının kardiyak hasar yapıcı etkisini değerlendirmek ve ALCAR ile birlikte uygulamanın bu hasarı geri döndürüp döndüremeyeceğini görmek amacı ile tüm gruplarda uygulama öncesinde ve sonrasında ekokardiyografi ölçümleri yapıldı. Elde edilen veriler ile her bir sıçan için Ejeksiyon Fraksiyon (EF) değerleri hesaplandı. Grupların başlangıç EF düzeyleri arasında istatistiksel olarak anlamlı fark bulunmadı ($p>0,438$). Tüm grupların çalışma sonrası ölçülen EF düzeyleri kıyaslandığında aralarında istatistiksel olarak anlamlı fark saptandı ($p<0,001$). Bu farkın Doksohubisin grubunun EF düzeyinin tüm gruplara göre daha fazla düşmesinden kaynaklandığı görüldü. Doksohubisin grubu; kontrol, ALCAR ve Doksohubisin+ALCAR grubu ile kıyaslandığında EF düzeyindeki düşüklüğün anlamlı olduğu görüldü ($p<0,05$). Doksohubisin+ALCAR grubu ile kontrol grubu çalışma öncesi ve sonrası EF düzeyleri arasında anlamlı fark olmadığı ($p>0,05$), ALCAR'ın Doksohubisin kardiyotoksitesini önleyerek EF düzeylerini normal değerlerde tuttuğu görülmüştür.

Gruplar kendi içerisinde çalışma öncesi ve sonrası EF değerleri ile kıyaslandığında; Doksohubisin grubunda EF değerinin %64,8' den %47,3' e düştüğü ve istatistiksel olarak anlamlı olduğu saptanmış ($p<0,05$), Doksohubisinin kardiyotoksik etkisi gösterilmiştir. ALCAR grubunun EF değeri %70' ten %80' e artmıştır ($p<0,05$). Doksohubisin+ALCAR grubunun, çalışma öncesi %68,8 olan EF değeri, Doksohubisi+ALCAR uygulama sonrası %64,5 düzeyinde korunmuştur. Bu da ALCAR'ın, Doksohubisinin yarattığı kardiyotoksite üzerine koruyucu etkisinin olduğunu göstermiştir. (Tablo 1, Şekil 11)

Tablo 1. Ejeksiyon Fraksiyon Değerlerinin Gruplara Göre Karşılaştırılması				
Gruplar		EF ilk	EF son	P**
Kontrol	Ortalama	69,14	74,57	0,039
	Std	4,14	4,68	
	Ortanca	70	76	
Doxorubicin	Ortalama	64,83	47,33	0,027
	Std.	6,70	7,17	
	Ortanca	64	49	
ALCAR	Ortalama	70,28	80,85	0,027
	Std.	6,99	3,71	
	Ortanca	70	81	
ALCAR-DOX	Ortalama	68,83	64,50	0,715
	Std.	6,64	13,99	
	Ortanca	67	70	
P*		0,438	<0,001	

*p: Kruskal Wallis Test

**p: Wilcoxon Testi



Şekil 11. Ejeksiyon Fraksiyon Değerlerinin Gruplara Göre Karşılaştırılması

*Bütün gruplara göre istatistiksel olarak anlamlı düşük (p<0,001)

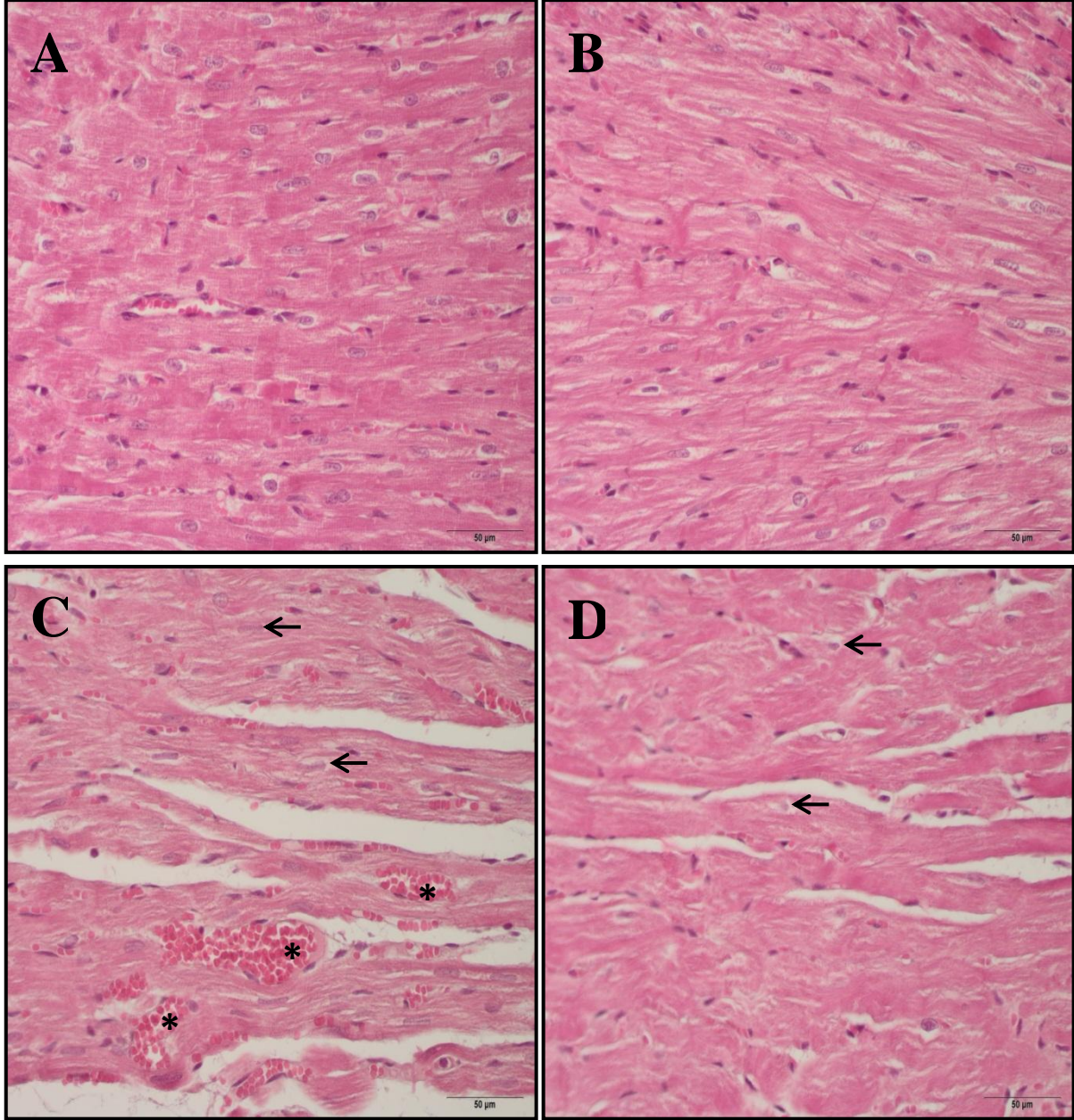
4.2. Histolojik ve Elektron Mikroskopi Sonuçları

H&E ile boyanan kesitlerde kontrol ve ALCAR gruplarında miyofibrillerin morfolojisi normal olarak gözlemlendi (Resim 4A-B, Resim 5A-B). Miyokard dokusunun bol sarkoplazmalı, düşük oranda bağ dokusu içeren miyokard hücrelerinden oluştuğu izlendi. Miyofibrillerin, hücrenin merkezinde yerleşmiş tek nukleusa sahip oldukları görüldü. Doksorubisin grubunda birçok alanda miyokard dokusunun bozulduğu izlendi (Resim 4C, Resim 5C). Miyofibrillerde düzensizlik oluştuğu, sarkoplazmada vakuolizasyonlar geliştiği, nukleus yerleşiminin periferik kaydığı gözlemlendi. Doksorubisin+ALCAR grubunda ise az sayıda alanda hasar oluştuğu gözlemlendi (Resim 4D, Resim 5D). Masson trichrome ile boyanan kesitlerde kontrol ve ALCAR gruplarında fibrozis izlenmezken (Resim 6A-B) Doksorubisin grubunda bazı alanlarda bağ doku artışı, miyofibrillerin etrafında ve damar çevrelerinde kollajen artışına bağlı fibrozis izlendi (Resim 6C). Doksorubisin+ALCAR grubunda ise minimal düzeyde kollajen artışı olduğu gözlemlendi (Resim 6D).

Apopitoz oranını belirlemek için TUNEL tekniği ile boyanan kesitlerde TUNEL-pozitif hücreler sayılarak değerlendirildi. Apoptotik hücre oranı yüzde cinsinden hesaplandı ve gruplar arasındaki fark analiz edildi. Yapılan değerlendirme sonucunda, Doksorubisin grubunda apoptotik hücre oranı kontrol, ALCAR ve Doksorubisin+ALCAR gruplarına oranla anlamlı olarak yüksek bulundu ($p<0.05$). Kontrol ve ALCAR grupları arasında anlamlı fark bulunmadı ($p>0.05$). Doksorubisin+ALCAR grubunda apoptotik hücre oranı Doksorubisin grubuna göre anlamlı olarak düşük bulundu ($p<0.05$). TUNEL boyamasına ait kesit görüntüleri Resim 6'de, TUNEL-pozitif hücre oranları Şekil 12'deki grafikte görülmektedir.

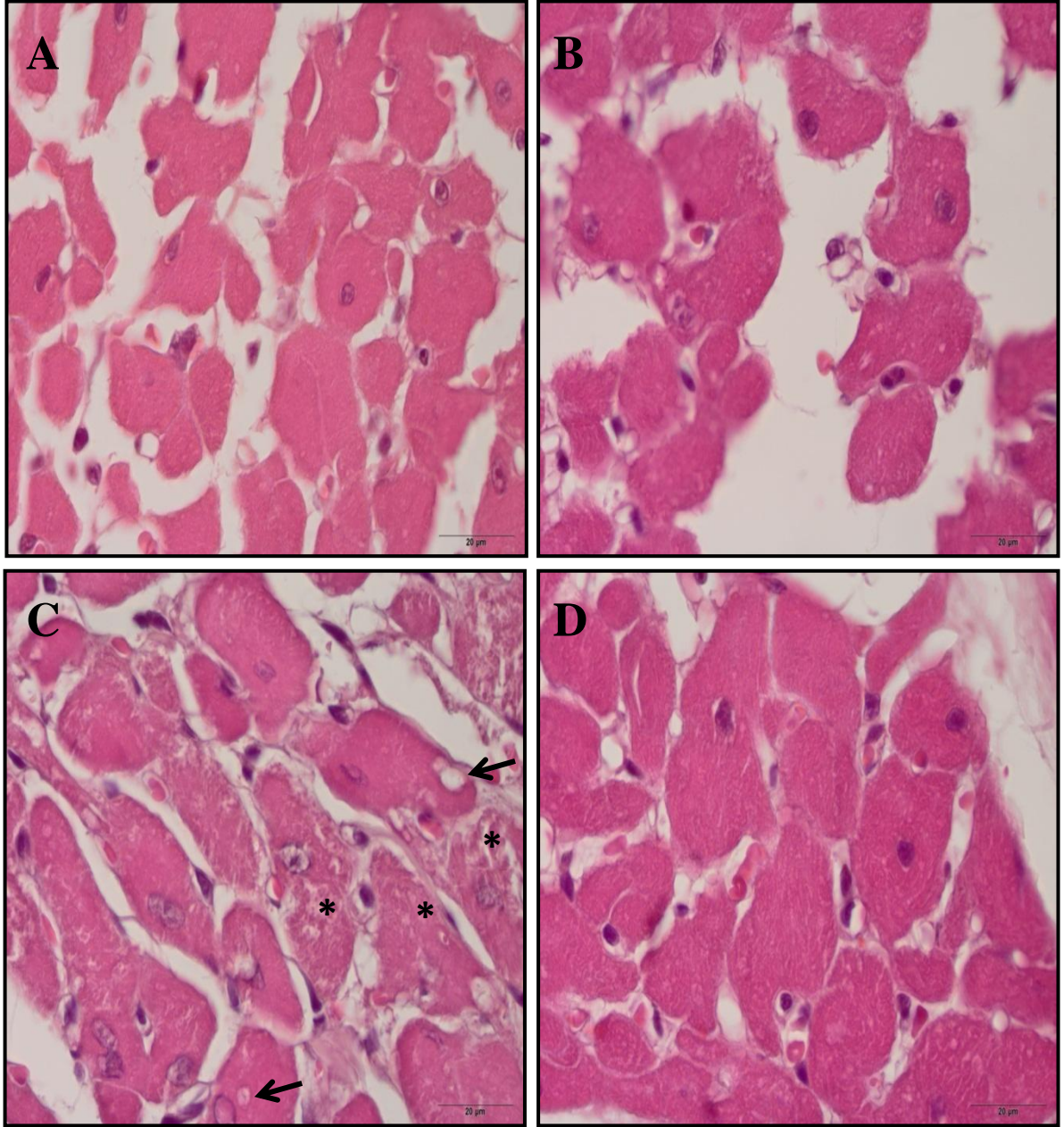
TUNEL boyama ile belirlenen apoptozu desteklemek için uygulanan kaspaz-3 immunohistokimyasal boyama değerlendirmesi sonucunda, Doksorubisin grubunda kaspaz-3 immunreaktivitesi kontrol, ALCAR ve Doksorubisin+ALCAR gruplarına oranla anlamlı olarak yüksek bulundu ($p<0.05$). Kontrol ve ALCAR grupları arasında anlamlı fark bulunmadı ($p>0.05$). Doksorubisin+ALCAR grubunda kaspaz-3 immunreaktivitesi Doksorubisin grubuna göre anlamlı olarak düşük bulundu ($p<0.05$). Kaspaz-3 immün boyamasına ait kesit görüntüleri Resim 7'de, immunreaktivite ortalamaları Şekil 13'deki grafikte görülmektedir.

Yapılan elektron mikroskopik incelemede; kontrol ve ALCAR grubu kalp dokusu örneklerinde hücresel yapılar ve mitokondriler normal olarak izlendi (Resim 9A-B). Doksorubisin grubunda miyofibrillerde düzensizlik ve dejenerasyon ile hücre içinde vakuolizasyon saptandı (Resim 9C). Doksorubisin+ALCAR grubunda bu bulgular hafif derecede izlendi (Resim9D).



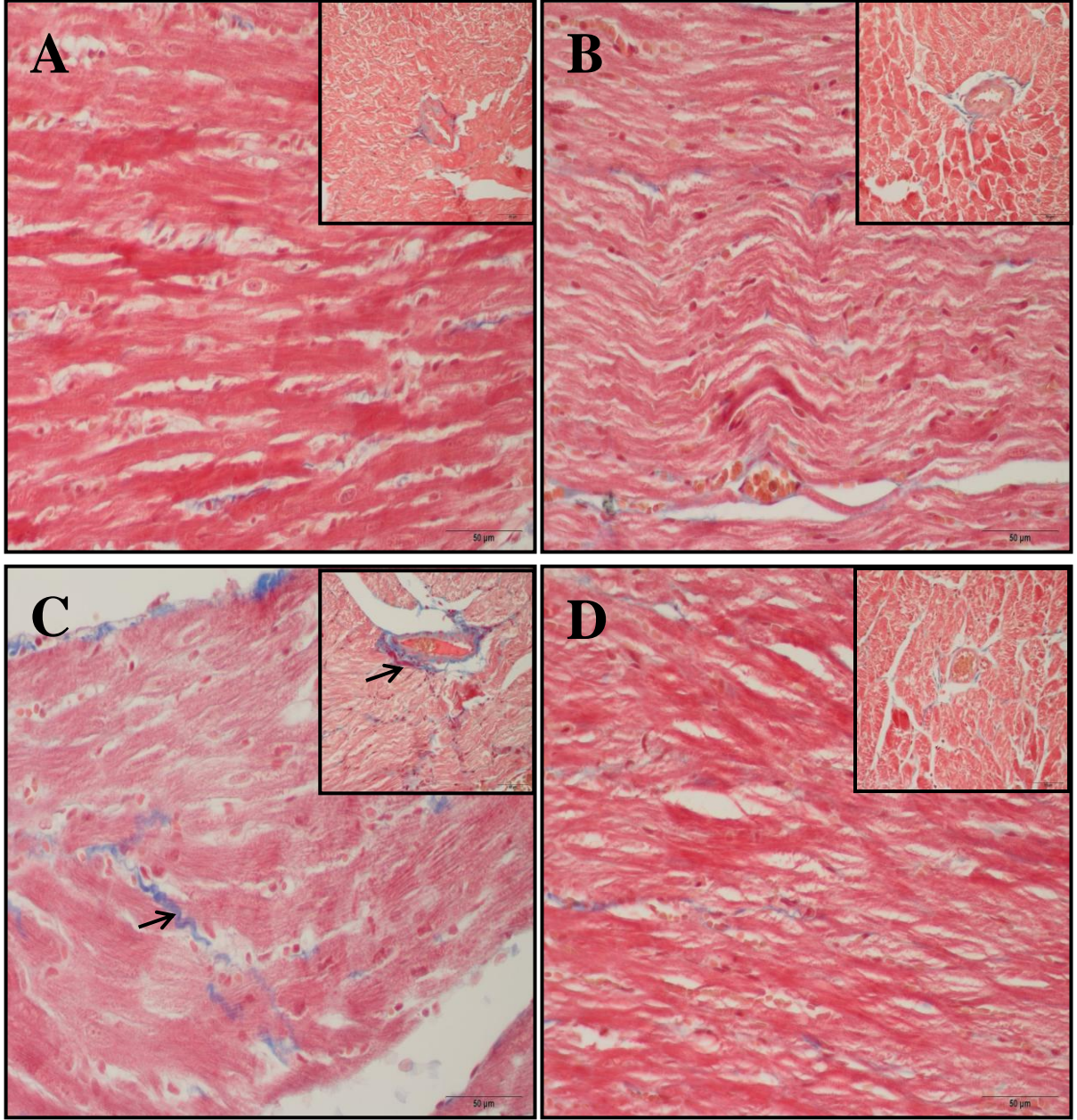
Resim 4. A) Kontrol, B) ALCAR, C) Doksorubisin ve D) ALCAR+Doksorubisin gruplarında kalp dokularının H&E boyamasında görünüşleri.

(→ : Miyofibrillerde düzensizlik, hücre çekirdeğinin perifere kayması, * kapiller konjesyon)



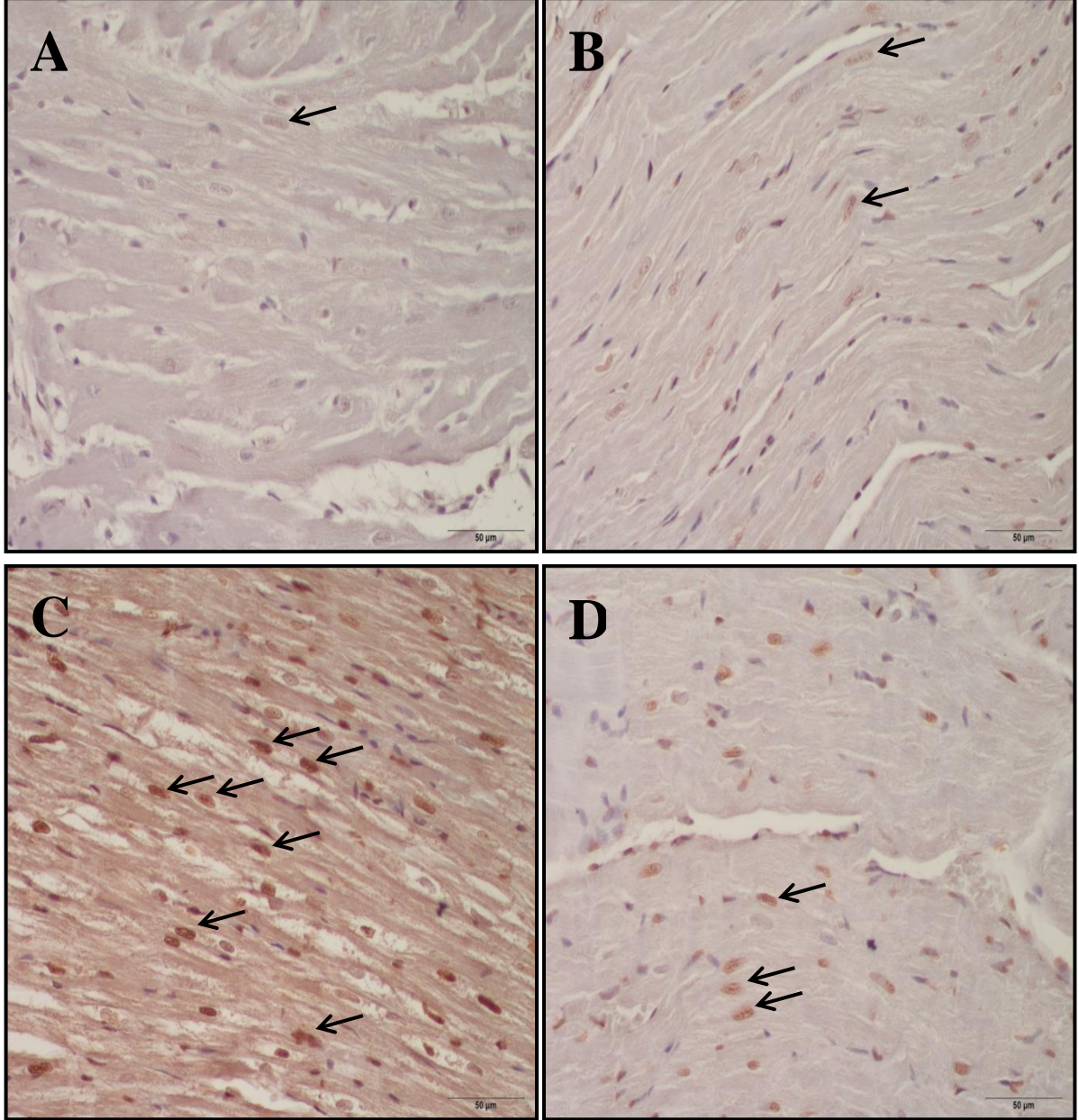
Resim 5. A) Kontrol, B) ALCAR, C) Doksorubisin ve D) ALCAR+Doksorubisin gruplarında kalp dokularının H&E boyamasında görünüşleri.

(→ : Vakualizasyon, hücre çekirdeğinin perifere kayması, * stoplazmik dejenerasyon)



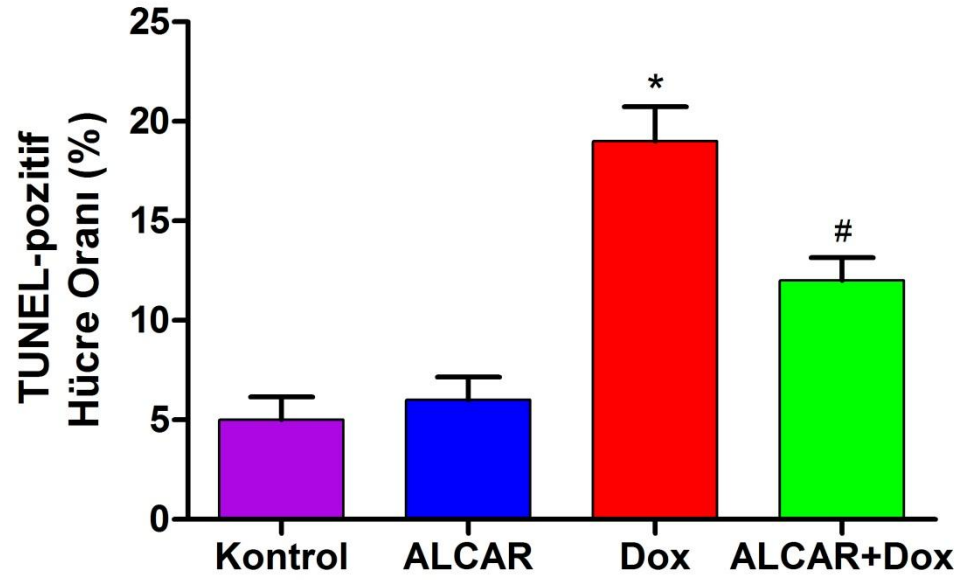
Resim 6. A) Kontrol, B) ALCAR, C) Dokсорubisin ve D) ALCAR+Dokсорubisin gruplarında kalp dokularının Masson Trikom boyamasında görünüşleri.

(→ : Kollejen doku artışı ve fibrozis)



Resim 7. A) Kontrol, B) ALCAR, C) Doksorubisin ve D) ALCAR+Doksorubisin gruplarında kalp dokularının TUNNEL boyamasında görünümüleri.

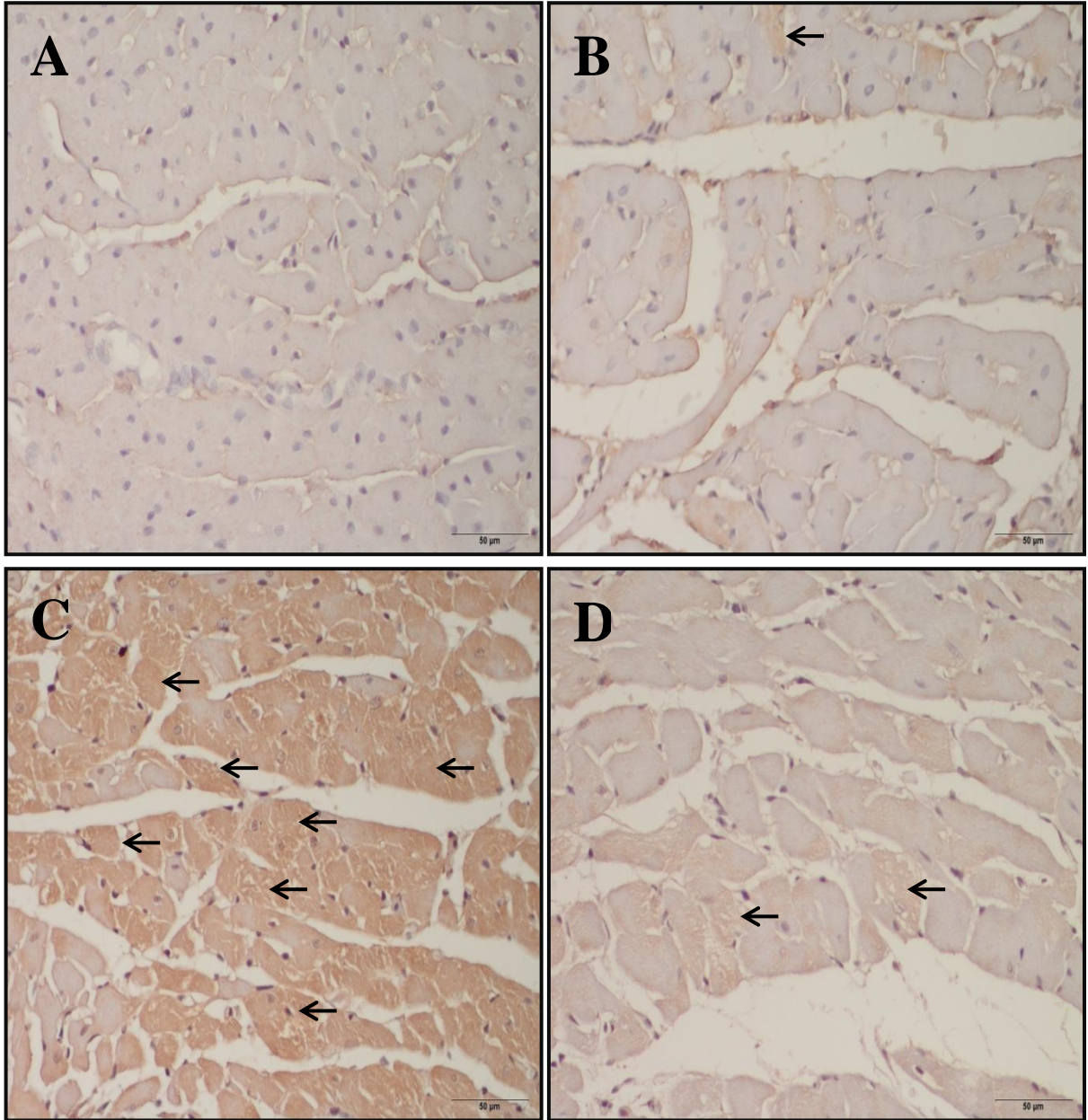
(→ : Tunnel pozitif boyanan apoptotik hücre çekirdekleri)



Şekil 12. Kontrol, ALCAR, Doksorubisin ve ALCAR+Doksorubisin gruplarında kalp dokularının TUNNEL boyaması immünoreaktivite ortalamaları.

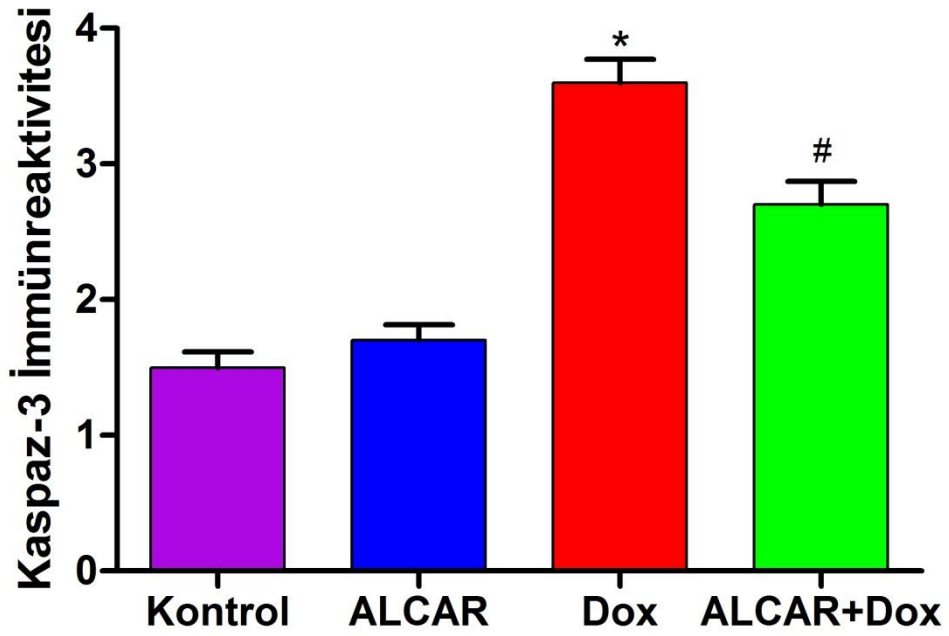
* Tüm gruplara göre istatistiksel olarak anlamlı şekilde farklı

Tüm gruplara göre istatistiksel olarak anlamlı şekilde farklı



Resim 8. A) Kontrol, B) ALCAR, C) Doksorubisin ve D) ALCAR+Doksorubisin gruplarında kalp dokularının kaspaz-3 boyamasında görünümleri.

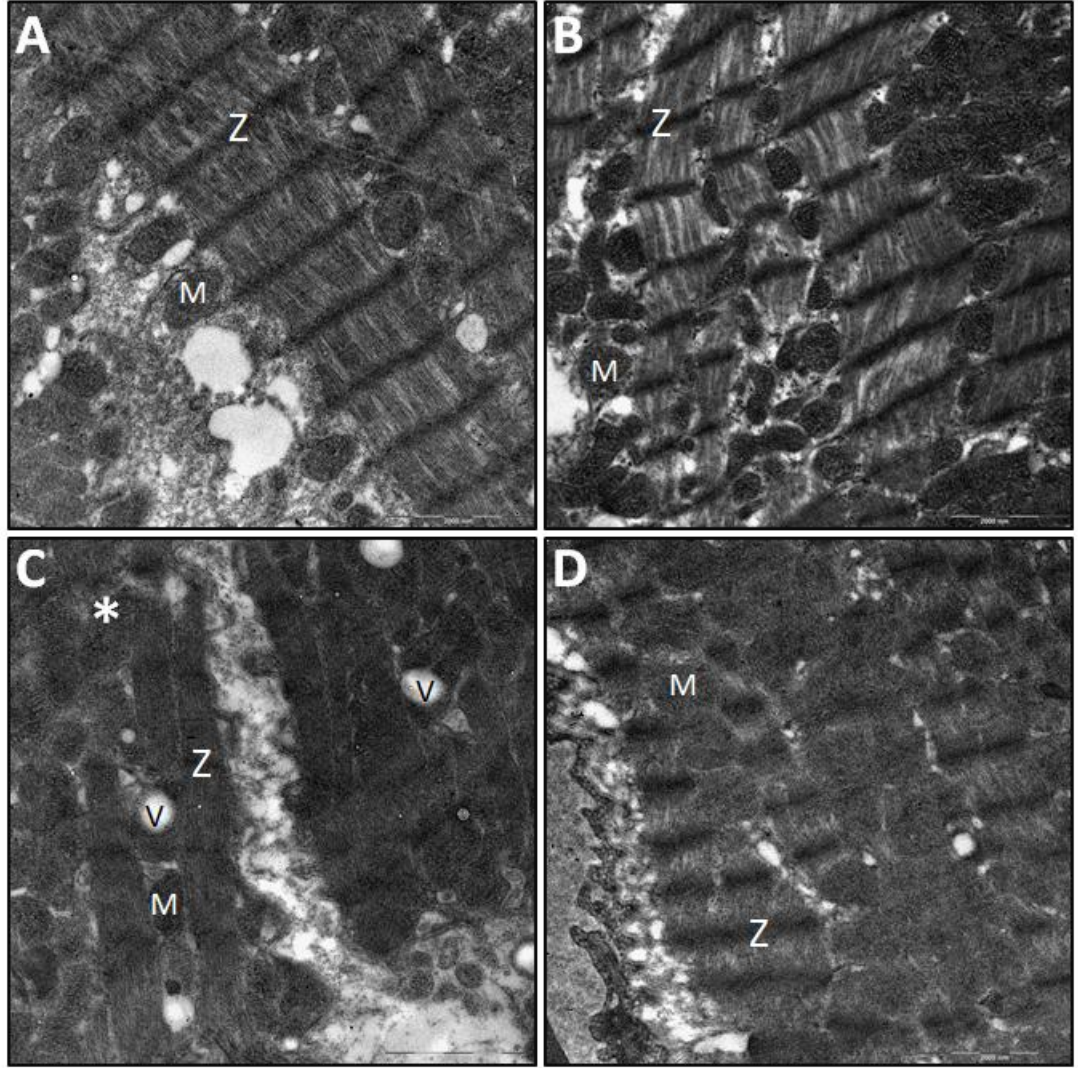
(↔ :Kaspas-3 pozitif boyanan apoptozise uğramış hücre stoplazmaları)



Şekil 13. Kontrol, ALCAR, Doksorubisin ve ALCAR+Doksorubisin gruplarında kalp dokularının kaspaz-3 boyaması immünoreaktivite ortalamaları.

* Tüm gruplara göre istatistiksel olarak anlamlı şekilde farklı

Tüm gruplara göre istatistiksel olarak anlamlı şekilde farklı



Resim 9. A) Kontrol, B) ALCAR, C) Doksorubisin ve D) ALCAR+Doksorubisin gruplarında kalp dokularının elektron mikroskopi görüntüleri.

Z:z çizgisi, M: mitokondri, *:myofibriler düzensizlik ve dejenerasyon, v: vakuol

TARTIŞMA

Doksorubisin hücre döngüsünün her fazına etki edebilen nonspesifik etki eden anti-tümör bir ilaçtır (93). Birçok kullanım alanı olmasına rağmen kardiyotoksik yan etkisi bu kullanımı kısıtlayan önemli ve en temel nedendir. Toksik yan etkilerinden serbest oksijen radikalleri sorumludur (94,95). Doksorubisine bağlı olarak meydana gelen kardiyotoksisitenin patogenezi tam açıklanamamakla birlikte, oluşan serbest oksijen radikalleri eğer temizlenemezse hücrede hasara yol açtığı bilinmektedir (96,97). Kardiyotoksisite gelişmesinde serbest radikallerin açığa çıkmasının ve antioksidan enzim aktivitelerindeki değişimin temel rol oynadığı ortaya konulmuştur (98). Bazı çalışmalarda doksorubisine bağlı olarak oluşan oksidatif stresin vitamin E, aspirin, dexrazoksane (ICRF-187) gibi antioksidanlarla ve desferroksamin gibi maddelerle azaltılabileceği bildirilmektedir (99,100). Doksorubisinin 550 mg/m² kümülatif dozunda insanda akut kardiyotoksisite geliştiği bilinmektedir (101).

Bu çalışmada sıçanlar için Doksorubisinin akut kardiyak toksik dozu olan 15 mg/kg intraperitoneal uygulandı. Uyguladığımız kümülatif doksorubisin dozu da literatürdeki çalışmalarla aynı idi (102,103). Doksorubisin kardiyotoksisitesini önlemek amacıyla antioksidan ve serbest radikal yakalayıcı özellikleri olan asetil L-karnitin (ALCAR), antioksidan özelliklerinin literatürde vurgulandığı dozlarda (300 mg/kg) intraperitoneal uygulanmıştır (104).

Günümüzde kardiyotoksisite erken tanısında çeşitli yöntemler kullanılmaktadır. Endomiyokardiyal biyopsi uygulama ve değerlendirmedeki zorluklar nedeni ile tercih edilmemektedir. Radyonüklid anjiyografi kardiyak toksisite tanısında kullanılan diğer bir yöntem olup, yarı girişimsel ve pahalı olması nedenleri ile tercih edilmemektedir (105,106). Bu yüzden en çok kullanılan yöntem 'Renkli Doppler Ekokardiyografi' dir. Bu yöntem ventriküllerin sistolik ve diyastolik fonksiyonlarını göstermede en yararlı yöntemdir. En sık kullanılan ekokardiyografik parametreler; sol ventrikül sistolik arka duvar kalınlığı (LVPWs), sol ventrikül çapı (LVD) ve volüm değişiklikleri, ejeksiyon fraksiyonu (EF) ve fraksiyonel kısalmadır (FS). Genellikle FS'nin %28'in altına inmesinin kardiyak fonksiyonlarda ciddi bozulmaya işaret ettiği ve antrasiklin tedavisinin kesilmesi

gerektiği savunulur (107). Bilindiği üzere, diyastolik fonksiyon bozuklukları sistolik fonksiyonlar bozulmadan önce başlar. Bundan dolayı diyastolik fonksiyon bozukluğunun saptanması hastalığın erken döneminde tanının koyulmasına olanak sağlamaktadır (108).

Santin ve ark. (109) yaptıkları çalışmada doksorubisin alan hastalarda hem akut dönemde hem de takipte ilerleyen dönemde kardiyak fonksiyonlarda bozulma olabileceğini, ekokardiyografi yöntemi ile EF'leri takip ederek ortaya koymuşlardır. Elbb L. ve ark. (110) doksorubisin tedavisinin kardiyak fonksiyonları bozduğu ve hatta hastaların %9'unda EF'yi %50'nin altına düşürdüğünü göstermişlerdir. Guerra J. ve ark. (111) ise doksorubisin uygulamasının sıçanlarda plazma nitrik oksit düzeylerini anlamlı şekilde artırırken, EF değerlerini %23 oranında anlamlı şekilde düşürdüğünü göstermişlerdir. Güler E. ve ark. (112) 2011 yılında 29 çocuk üzerinde yaptıkları bir çalışmada, doksorubisin tedavisinin EF değerlerini düşürdüğünü göstermişler ayrıca EF ve Fraksiyonel kısalma yüzdeleri ile serum nitrik oksit seviyeleri arasında ters bir korelasyon olduğunu ifade ederek, nitrik oksitin subklinik doksirubisin kardiyotoksitesinde bir belirteç olarak kullanılabileceğini iddia etmişlerdir. Paiva MG. ve ark. (113) Dexrazoxane isimli ajanın doksorubisin tedavisi esnasındaki kardiyoprotektif etkilerinin değerlendirildiği çalışmada doksorubisin tedavisi sırasında EF değerlerinin %69.4'den %27.7'ye düştüğünü, oysa ki doksorubisin ile birlikte Dexrazoxane alan grupta ise EF değerlerinin kontrol grubu ile benzer olduğunu ve sadece doksorubisin alan gruba göre anlamlı şekilde daha iyi olduğunu bulmuşlardır.

Bu çalışma da literatür ile paralellik göstermektedir. Çalışmada doksorubisin uygulaması sonrası EF değerlerinin %64,8'den %47,3'e düştüğü ve istatistiksel olarak anlamlı olduğu saptanmıştır, bu da doksorubisinin kardiyotoksitate etkisinin sıçanlarda oluştuğunu göstermektedir. Doksorubisin+ALCAR uygulanan grubun EF düzeyleri sadece doksorubisin uygulanan grupla karşılaştırıldığında istatistiksel olarak anlamlı bir fark saptanmamıştır ancak Doksorubisin+ALCAR uygulanan grubun EF düzeylerinin kontrol grubuyla benzer olması ($p<0,05$), çalışma öncesi %68,8 olan EF değerinin Doksorubisin+ALCAR uygulama sonrası %64,5 düzeyinde korunmuş olması, ALCAR'ın, Doksorubisinin uygulamasına bağlı görülmesi beklenen EF düşüşüne

izin vermediğini ve Doksorubisin kardiyotoksitesini üzerine koruyucu etkisinin olduğunu göstermiştir. Kontrol grubunda çalışma öncesi ve sonrası EF düzeylerinde istatistiksel olarak anlamlı artışın olduğunu görülmüştür, serum fizyolojik uygulamasına bağlı olarak hemodinamiğin arttığı ve böylece EF düzeyinde artış olduğunu düşündürmüştür. Varqu ve ark.(114)'nın Syrian hamsterları üzerinde yaptıkları çalışmada hamsterlardaki dilate kardiyomyopati üzerine propionyl L-carnitine'nin pozitif inotropik etkisi olduğunu göstermişlerdir. Bu çalışmada da ALCAR uygulanan grupta EF düzeylerindeki anlamlı artışın ALCAR'ın potansiyel pozitif inotropik etkisine bağlı olabileceği düşünülmüştür.

Doksorubisinin toksik etkilerini inceleyen bazı çalışmalarda ultrastrüktürel olarak miyofibril harabiyeti ve mitokondriyal dejenerasyon yanında diskus interkalarislerde de yapısal değişimler olduğu bildirilmiştir. Doksorubisinin hasarladığı kalp kasının ışık mikroskopu ile tespit edilebilen morfolojik bulguları miyokardiyal fibrillerde hipertrofi, ödem, vakuolizasyon, interstisyel ödem, hemoraji, dağılma ve nekrozdur (115). Pek çok çalışmada doksorubisin kullanımı ile miyofibrillerde harabiyet ve kayıp olduğu gösterilmiştir. Doksorubisinin antitümör aktivitesinin protein ve nükleik asit sentezini inhibe etmesine bağlı olarak oluştuğu bilinmektedir. Singal ve ark. (116) bu mekanizmanın miyofibril kaybı ve diğer hücrel değişikliklere de neden olduğunu söylemiştir. Doksorubisin ile tedavi sonrası oluşan etkileri ışık mikroskopunda inceleyen başka çalışmalarda da kardiyomyositlerde atrofi, dejenerasyon, sitoplazmik vakuolizasyon ile miyofibrillerde düzensizlik bildirilmiştir (117-119). Demir (120) New Zeland White cinsi tavşanlarda yaptığı çalışmada histopatolojik bulguları kardiyomyopati skorlaması yaparak değerlendirmiş, L-triptofan ve pentoksiflinin ağır kardiyomyopatiyi önlediğini tespit etmiştir. Doroshov ve ark. (121) elektron mikroskopisiyle doksorubisin sonrası sitoplazmik ve mitokondriyal ödem, kardiyomyositlerde yıkılma, sarkoplazmik retikulumda parçalanma ve mitokondriyal kristalarda dağılma bulmuş, "doksorubisin+NAC" grubunda ise ağır kardiyomyopati bulgularının olmadığını göstermişlerdir. Narin ve ark. (122) genç tavşanlarda dokuları ışık mikroskopisiyle incelemiş, pentoksiflinin doksorubisinle oluşan ağır kardiyomyopatiyi önlediğini göstermişlerdir. Demir ve ark. (123) tavşanlarda ışık mikroskopisi ile miyokard liflerinde şişme, interstisyel ödem,

dağılma, nekroz, vakuolizasyon parametrelerine var/yok olarak bakmışlar ve doksorubisin verilen grupta ağır kardiyomiyopati, melatonin verilen grupta ise hafif kardiyomiyopati geliştiğini göstererek melatonin ile kardiyomiyopatinin ortadan kalkmadığını ancak ağırlık derecesinin azaldığını tespit etmişlerdir. Fadillioğlu ve ark. (124) Sprague Dawley cinsi ratlar üzerinde doksorubisin ile oluşturulan kardiyotoksistelerde caffeic acid phenethyl ester'in (CAPE) koruyucu etkilerini incelemişler, elektron mikroskopisinde doksorubisin verilen grupta mitokondriyal şişme, kristalarda düzleşme, CAPE verilen grupta ise bu bulgularda düzelme olduğunu bulmuşlar ve CAPE'nin antioksidan etkisinin kardiyotoksisteyi önleyeceği sonucuna varmışlardır. Öz ve ark (125) Wistar cinsi ratlarda doksorubisin ile deneysel kardiyotoksiste oluşturup, melatoninin koruyucu etkilerini araştırdıkları çalışmada doku glutasyon ve MDA düzeyi ile birlikte çalışma gruplarının kalp morfolojilerini kıyaslamışlar. Elektron mikroskopisinde hüresel ödem, mitokondriyal bozulma, azalmış glikojen depoları ve bozulmuş miyofibriler yapı tespit etmişler. Doku örneklerinin ultrastrüktürel analizlerini Li ve ark.'nın (119) skorlama sistemine göre skorlayan çalışmacılar, doksorubisinin oluşturduğu bulguları çeşitli antioksidanların hafiflettiğini tespit etmişlerdir. Xu ve ark. (126) Sprague Dawley cinsi ratlarda doksorubisin ve deferipion uyguladıkları çalışmada sol atrium dokusunu izole etmişler, doksorubisin uygulamasıyla mitokondrilerde oluşan değişimlerin (kontraktilitenin azalması, mitokondriyal şişme, mitokondriyal kristaların kayıpları ve matrikste azalmış elektron dansiteler) antioksidan uygulanan grupta görülmediğini elektron mikroskopisiyle tespit etmişlerdir. Zeidan ve ark. (127) dişi Sprague Dawley cinsi ratlarda doksorubisin ile kalpte ve karaciğerde ortaya çıkan hasarda L-karnitinin koruyucu etkisini incelemişler, elektron mikroskopisiyle miyokardiyal hücre kaybı, parçalanma, mitokondriyal şişme ve yoğunlaşma tespit etmişlerdir. Doksorubisin verilen grupta ortaya çıkan bu bulguların, "L-karnitin+doksorubisin" grubunda olmadığını, dolayısıyla L-karnitinin ağır kardiyomiyopati bulgularını geriletmediğini göstermişlerdir. Park ve ark. (128) Sprague Dawley cinsi ratlarda, 7.5 mg/kg Doksorubisin ile deneysel toksiste oluşturup N-asetilsistein ve selenyumun koruyucu etkilerini inceledikleri çalışmada kalp, testis, böbrek ve karaciğer, beyini değerlendirmişler, N-asetilsistein ve selenyum ile histopatolojik bir düzelme gösterememişlerdir. Ballı ve ark. (129) Wistar-albino cinsi ratlara 15 mg/kg

kümülatif dozda doksorubisin verilerek miyokard dokusunda hem ışık hem de elektron mikroskopik inceleme yapılmış, ışık mikroskopisinde kalp kası hücrelerinde yer yer dejeneratif değişikliklerin olduğu, miyofibrillerin düzenli diziliminin bozulduğu ve yer yer miyofibrillerin parçalandığını tespit etmişler, elektron mikroskopisinde ise mitokondrial dejenerasyon ve vakuoleşme, dev mitokondriolar, hücre içi lipid damlacığı, hücre organellerinde kayıp, sarkomer düzensizlik, sarkolemmal hasarlanma, miyofibriler parçalanma ve litik alanlar, Z çizgisinde bilginleşme, hücreler arası kapillerde harabiyet, diskus interkalarislerde bozulma gibi değişikliklerin olduğunu göstermişlerdir.

Bu çalışmada da benzer şekilde ışık mikroskopisi ile incelemede Doksorubisin grubunda birçok alanda miyokard dokusunun bozulduğu izlendi. Miyofibrillerde düzensizlik oluştuğu, sarkoplazmada vakuolizasyonlar geliştiği, nükleus yerleşiminin perifere kaydığı gözlemlendi. Doksorubisin+ALCAR grubunda ise az sayıda alanda hasar oluştuğu gözlemlendi, Doksorubisinin ALCAR ile birlikte uygulanmasının histopatolojik hasarı önlediği gözlemlendi. Ayrıca Masson trichrome ile boyanan kesitlerde kontrol ve ALCAR gruplarında fibrozis izlenmezken Doksorubisin grubunda bazı alanlarda bağ doku artışı, miyofibrillerin etrafında ve damar çevrelerinde kollajen artışına bağlı fibrozis izlendi. ALCAR+Doksorubisin grubunda ise minimal düzeyde kollajen artışı olduğu gözlemlendi. Elektron mikroskopik incelemede; kontrol ve ALCAR grubu kalp dokusu örneklerinde hücresel yapılar ve mitokondriolar normal olarak izlendi. Doksorubisin grubunda miyofibrillerde düzensizlik ve dejenerasyon ile hücre içinde vakuolizasyon saptandı. Doksorubisin+ALCAR grubunda bu bulgular hafif derecede izlendi.

Doksorubisinin kalp hasarı yapmasındaki önemli mekanizmalardan birinin kalp kası hücrelerinde meydana getirdiği apoptozis olduğu bilinmektedir. Sishi BJ. ve ark. (130), doksorubisin uygulamasının kalp kası hücrelerinde anlamlı bir apoptozise sebep olduğu, rapamisin uygulamasının ise otofajiyi upregüle ederek hücre sağ kalımını artırdığı ve apoptozisi engellediğini göstermişlerdir. Altieri P. ve ark. (131) yaptığı çalışmada ise doksorubisin uygulaması yine kardiyomyositlerde apoptozise neden olmuş, oldukça selektif bir PPAR gama aktivatörü olan L-165041 uygulamasının ise bu apoptozisi engellediği gösterilmiştir. Ma J. ve ark. (132) ise farelerde yaptıkları çalışmada doksorubisinin kalp kasında güçlü bir apoptotik etki

meydana getirdiğini, Rac 1 inhibisyonunun bu apoptozisi anlamlı şekilde engellediğini spesifik bir Rac 1 inhibitörü olan NSC23766'yı kullanarak göstermişlerdir. El-Bakly WM. ve ark. (133) 6-gingerol isimli molekülün doksorubisin toksisitesi üzerindeki etkisini değerlendirmek üzere yaptıkları ve 2012 Eylül ayında yayınladıkları çalışmada apoptozis üzerindeki etkiyi kalp dokusunda kaspaz-3'ü ELISA yöntemi ile ölçerek değerlendirmişlerdir. Doksorubisin uygulamasının kaspaz-3 seviyelerini 2.4 kat gibi anlamlı bir düzeyde artırdığını, 6-gingerol uygulamasının ise bu artışın olmasına izin vermeyerek kaspaz-3'ü kontrol grubu seviyelerinde tuttuğunu göstermişlerdir . Yine 2012 yılı içerisinde yayınlanan bir çalışmada Gu J. ve ark. (134) doksorubisin uygulamasının HO-1 ekspresyonu ve enzimatik aktivitesini azalttığını, P53 ekspresyonunu artırdığını, Bcl-2/Bax ekspresyonunu modüle ettiğini ve kaspaz-3 aktivitesini artırdığını, böylelikle apoptozisi etkileyen birden fazla molekül ve yolak üzerinden apoptozisi tetiklediğini, beraberinde resveratrol uygulanmasının ise tüm bu etkileri azaltarak apoptozis oluşumunu engellediğini ortaya koymuşlardır. Ayrıca çalışmamızda doksorubisin kardiyotoksitesini engellemek amacı ile kullanılan ALCAR'ın başka ajanların toksisitelerini engellediğine, bunu da antiapoptotik etki paternine bağlı olarak gerçekleştirdiğine dair çalışmalar bulunmaktadır . Tüfekçi Ö. ve ark. (91) 2009 yılında yaptığı ve ALCAR'ın sisplatin nefrotoksitesisi üzerindeki etkilerinin araştırıldığı çalışmada; sisplatinin nefrotoksik etkisini renal hücrelerde apoptozis yaparak gösterdiği, ALCAR uygulamasının da bunu engellediği gösterilmiştir (91). Benzer şekilde Güneş D. ve ark. (92) sisplatinin ototoksik ve nörotoksik etkisini yine apoptozis üzerinden gösterdiği ve bu etkinin de ALCAR tarafından geri çevrildiğini göstermişlerdir.

Bu çalışmada apoptoz oranını belirlemek için TUNEL tekniği ile boyanan kesitlerde TUNEL-pozitif hücreler sayılarak değerlendirildi. Yapılan değerlendirme sonucunda, Doksorubisin grubunda apoptotik hücre oranı kontrol, ALCAR ve Doksorubisin+ALCAR gruplarına oranla anlamlı olarak yüksek bulundu. Kontrol ve ALCAR grupları arasında anlamlı fark bulunmadı. Doksorubisin+ALCAR grubunda apoptotik hücre oranı Doksorubisin grubuna göre anlamlı olarak düşük bulundu.

TUNEL boyama ile belirlenen apoptozu desteklemek için uygulanan kaspaz-3 immunohistokimyasal boyama değerlendirmesi sonucunda, Doksorubisin

grubunda kaspaz-3 immunreaktivitesi kontrol, ALCAR ve Doksorubisin+ALCAR gruplarına oranla anlamlı olarak yüksek bulundu. Kontrol ve ALCAR grupları arasında anlamlı fark bulunmadı. Doksorubisin+ALCAR grubunda kaspaz-3 immunreaktivitesi Doksorubisin grubuna göre anlamlı olarak düşük bulundu.

Bu çalışmada ALCAR'ın kalp dokusunda doksorubisinin toksik etkilerini önlediği ultrastrüktürel olarak gösterildi ve anlamlı bulundu. Çalışma ayrıca ALCAR'ın bu etkiyi doksorubisinin kardiyomiyositlerde meydana getirdiği apoptozu engelleyerek gösterdiğini de ortaya koymuştur. Ekokardiografik değerlendirme ile ALCAR'ın doksorubisinin neden olduğu kardiyak fonksiyon bozukluğunu önlediği de gösterilmiştir. Elde ettiğimiz bu bulgular doksorubisinin kardiyak yan etkilerini azaltmak üzere ALCAR'ın ümit verici bir ajan olduğunu vurgulamaktadır. Ancak bu ajanın kliniğe uygulanmadan önce pediatrik tümör dizilerinde çalışması ve kemoteropatiklerin antitümoral potansiyelleri üzerine etkilerinin değerlendirilmesi gerekmektedir.

Kanser tedavisinde hergün yeni modalitelerin uygulandığı günümüzde kemoterapi protokollerinden antrasiklinler halen önemli bir yer tutmaktadır. Bu nedenle çoğu solid tümörlerin ve lösemilerin tedavisinde alternatifsiz gibi görünen antrasiklinlerin yan etkilerinin azaltılmasına yönelik çalışmalar da oldukça önemli ve anlamlı olarak kabul edilmektedir. Ancak özellikle kalp dokusundaki hasarın antioksidan maddelerin kullanımıyla azaltılmasını hedefleyen çalışmalar, bu maddelerin klinikte kullanımlarına yansiyacak düzeylere ulaşabilmiş değildir. Bu nedenle translasyonel araştırmaların daha da hızlanması gerekmektedir.

SONUÇLAR

- 1- Doksorubisin grubunda çalışma öncesi ve sonrası EF değerinin %64,8'den %47,3'e düştüğü ve istatistiksel olarak anlamlı olduğu saptanmış, Doksorubisinin kardiyotoksik etkisi gösterilmiştir.
- 2- Doksorubisin+ALCAR grubu ile kontrol grubu çalışma öncesi ve sonrası EF düzeyleri arasında anlamlı fark olmadığı görülmüştür. Ayrıca Doksorubisin+ALCAR grubunun, çalışma öncesi %68,8 olan EF değeri, Doksorubisi+ALCAR uygulama sonrası %64,5 düzeyinde korunmuştur. Bu da ALCAR'ın, Doksorubisinin yarattığı kardiyotoksisite üzerine koruyucu etkisinin olduğunu göstermiştir.
- 3- Kalp dokusunun ışık mikroskopi ile incelemesinde tek başına doksorubisin uygulanan grupta miyofibrillerde düzensizlik oluştuğu, sarkoplazmada vakuolizasyonlar geliştiği, nukleus yerleşiminin perifere kaydığı, bağ doku artışı, miyofibrillerin etrafında ve damar çevrelerinde kollajen artışına bağlı fibrozis gözlenmiştir.
- 4- Doksorubisin+ALCAR uygulanan grupta ise kalp dokusunun ışık mikroskopi ile incelemesinde hasarın minimal düzeyde olduğu, az miktarda kollajen artışının olduğu gözlenmiştir.
- 5- Doksorubisin+ALCAR uygulanan grupta kalp dokusunun ışık mikroskopi ile incelemesinde tek başına Doksorubisin uygulanan gruba göre az sayıda alanda hasar oluşması ve minimal derece kollajen artışına neden olduğunun gözlenmesi ALCAR'ın doku düzeyinde koruyucu etkisini göstermiştir.
- 6- Doksorubisin uygulanan grupta apoptotik hücre oranının Doksorubisin+ALCAR uygulanan gruba göre istatistiksel olarak anlamlı yüksek bulunması ALCAR'ın antiapoptotik özelliğini göstermiştir.
- 7- Doksorubisin+ALCAR grubunda kaspaz-3 immunreaktivitesinin Doksorubisin grubuna göre anlamlı olarak düşük bulunması ALCAR'ın antiapoptotik özelliğini desteklemiştir.

- 8- Kalp dokusunun elektron mikroskopi ile incelemesinde tek başına doksorubisin uygulanan grupta miyofibrillerde düzensizlik ve dejenerasyon ile hücre içinde vakuolizasyon olduğu gözlenmiştir. Doksorubisin+ALCAR grubunda bu bulguların hafif derecede olduğu saptanmıştır. Bu ALCAR'ın doksorubisine bağlı kardiyotoksisitede koruyucu bir ajan olduğunu ultrastrüktürel düzeyde gösteren önemli bir bulgudur.

Sonuç olarak bu çalışma; Doksorubisine bağlı kardiyotoksisite geliştirilmiş sıçanlarda, kardiyotoksisiteyi önlemede ALCAR'ın hem fonksiyonel hem de ultrastrüktürel düzeyde koruyucu bir ajan olduğunu göstermiştir. Bu bulgular ALCAR'ın tümör hücre dizilerindeki invitro çalışmaları takiben klinikte uygulanabileceğini düşündürmüştür.

KAYNAKLAR

1. Powis G. Free radical formation by antitumor quinones. *Free Radic Biol and Med* 1989;6:63-101.
2. Minotti G, Menna P, Salvatorelli E, Cairo G, Gianni L. Anthracyclines: molecular advances and pharmacologic developments in antitumor activity and cardiotoxicity. *Pharmacol Rev* 2004;56:185-229.
3. Weiss RB. The anthracyclines: will we ever find a better Doksorubisinrubicin? *Semin Oncol* 1992;19: 670-686.
4. O'Brien P. J. Molecular mechanisms of quinone cytotoxicity. *Chem Biol Interac* 1991;80:1-41.
5. Muller I, Niethammer D, Bruchelt G. Anthracycline-derived chemotherapeutics in apoptosis and free radical cytotoxicity. *J Mol Med.* 1998; 1(2):491-494,
6. Cutts SZ, Nudelman A, Rephaeli A, Phillips DR. The Power and Potential of Doksorubisinrubicin-DNA Adducts. *Life* 2005; 57(2): 73 – 81
7. Pizzo P.A, Poplack D.G Philip. Principles and Practice of Pediatric Oncology. Fifth edition. Lippincot Willimas& Wilkins Philadelphia, 2006; 229-332
8. Giorgio M, Menna P, Salvatorelli E, Cairo G, Gianni L. Anthracyclines: Molecular Advances and Pharmacologic Developments in Antitumor Activity and Cardiotoxicity. *Pharmacol Rev* 2004; 56:185-229
9. Kendall BW. Doksorubisinrubicin-Induced Cardiac Mitochondriopathy. *Pharmacology and Toxicology* 2003; 93 (3): 105–115.
10. Larussi D, Indolfi P, Casale F, Coppolino P, Tedesco MA, Di Tullio MT. Recent advances in the prevention of anthracycline cardiotoxicity in childhood. *Curr Med Chem.* 2001 Nov;8(13):1649-60
11. <http://en.wikipedia.org/wiki/Doksorubisinrubicin>
12. Van Dalen EC, van den Brug M, Caron HN, Kremer LC. Anthracycline-induced cardiotoxicity: comparison of recommendations for monitoring cardiac function during therapy in paediatric oncology trials. *Eur J Cancer* 2006;42:3199-3205.
13. Geiger S, Lange V, Suhl P, Heinemann V, Stemmler HJ. Anticancer therapy induced cardiotoxicity: review of the literature. *Anticancer Drugs* 2010;21:578-590.

14. Luo X, Reichetzer B, Trines J, Benson LN, Lehotay D. L-Carnitine attenuates Doksorubisinrubicin-induced lipid peroxidation in rats. *Free Radic Biol Med* 1999;26:1158-1165.
15. Childs AC, Phaneuf SL, Dirks AJ, Phillips T, Leeuwenburgh C. Doksorubisinrubicin treatment in vivo causes cytochrome c release and cardiomyocyte apoptosis, as well as increased mitochondrial efficiency, superoxide dismutase activity, and Bcl-2:Bax ratio. *Cancer Research* 2002;62:4592-4598.
16. Al-Majed AA, Gado AM, Al-Shabanah OA, Mansour MA. Alpha-lipoic acid ameliorates myocardial toxicity induced by Doksorubisinrubicin. *Pharmacol Res* 2002;46:499-503.
17. Le Bot MA, Bégué JM, Kernaleguen D, et al. Different cytotoxicity and metabolism of Doksorubisinrubicin, daunorubicin, epirubicin, esorubicin and idarubicin in cultured human and rat hepatocytes. *Biochem Pharmacol* 1988;37:3877-3887.
18. Ascensão A, Magalhães J, Soares J et al. Endurance training attenuates Doksorubisinrubicin induced cardiac oxidative damage in mice. *Int J Cardiol* 2005;100:451-460.
19. Guzy J, Kusnir J, Marekova M et al. Effect of Quercetin on Daunorubicin induced heart mitochondria changes in rats. *Physiol Res* 2003;52:773-780.
20. <http://en.wikipedia.org/wiki/Daunorubicin>
21. <http://en.wikipedia.org/wiki/Epirubicin>
22. <http://en.wikipedia.org/wiki/Idarubicin>
23. Outomuro D, Grana DR, Azzato F, Milei J. Adriamycine – induced myocardial toxicity: New solutions for an old problem? *Int J Cardiol* 2007; 12: 117(1):6-15
24. Zucchi R, Danesi R. Cardiac toxicity of antineoplastic anthracyclines. *Curr Med Chem* 2003; 3: 151-171
25. Lefrak EA, Pitha J, Rosenheim S, Gottlieb JA. A clinicopathologic analysis of adriamycin cardiotoxicity *Cancer* 1972; 32(2): 302-334.
26. Ehrke MJ, Maccubbin D, Ryoyama K, Cohen SA, Mihich E. Correlation between adriamycin-induced augmentation of interleukin 2 production and of cell-mediated cytotoxicity in mice *Cancer Res* 1986; 46-54.
27. Larussi D, Indolfi P, Galderisi M, Bosonne E. Cardiac toxicity after anthracycline chemotherapy in childhood. *Hertz* 2000; 25: 676–688

28. Von Hoff DD, Layard MW, Basa P, Davis HL Jr, Von Hoff AL, Rosencweig M, Muggia FM. Risk factors for Doksorubisinrubicin-induced congestive heart failure. *Ann Intern Med* 1979; 91: 710-717.
29. Hale JP, Lewis IJ. Anthracyclines: cardiotoxicity and its prevention. *Arch Dis Child* 1994;71:457-462.
30. Adachi K, Fujiura Y, Mayumi F, et al. A deletion of mitochondrial DNA in murine Doksorubisinrubicin-induced cardiotoxicity. *Biochem Biophys Res Commun* 1993;195:945-951.
31. Simunek, T., Sterba, M., Popelova, O., Adamcova, M., Hrdina, R., Gersl, V. (2009) Anthracycline-induced cardiotoxicity: Overview of studies examining the roles of oxidative stress and free cellular iron. *Pharmacol Rep*, 61(1), 154-171.
32. Mitani, I., Jain, D., Joska, T.M., Burtness, B., Zaret, B.L. (2003) Doksorubisinrubicin cardiotoxicity: prevention of congestive heart failure with serial cardiac function monitoring with equilibrium radionuclide angiocardiology in the current era. *Journal of Nuclear Cardiology*, 10(2), 132-139.
33. Goormaghtigh E, Huart P, Praet M, et al. Structure of the adriamycin-cardiolipin complex. Role in mitochondrial toxicity. *Biophys Chem* 1990;35:247-257.
34. Tokarska-Schlattner M, Wallimann T, Schlattner U. Alterations in myocardial energy metabolism induced by the anti-cancer drug Doksorubisinrubicin. *C R Biol* 2006;329:657-668.
35. Birtle AJ. Anthracyclines and cardiotoxicity. *Clin Oncol* 2000;12:146-152.
36. Danesi R, Fogli S, Gennari A, et al. Pharmacokinetic-pharmacodynamic relationships of the anthracycline anticancer drugs. *Clin Pharmacokinet* 2002;41:431-4.
37. Deng S, Wojnowski L. Genotyping the risk of anthracycline-induced cardiotoxicity. *Cardiovasc Toxicol* 2007;7:129-3.
38. Sissung TM, Gardner ER, Piekarz RL, et al. Impact of ABCB1 allelic variants on QTc interval prolongation. *Clin Cancer Res* 2011;17:937-46.
39. Menna P, Paz OG, Chello M, Covino E, Salvatorelli E, Minotti G. Anthracycline cardiotoxicity. *Expert Opin Drug Saf.* 2012 May;11 Suppl 1:S21-36.
40. Minotti G, Menna P, Salvatorelli E, et al. Anthracyclines: molecular advances and pharmacologic developments in antitumor activity and cardiotoxicity. *Pharmacol Rev* 2004;56:185-229.

41. Gerschman, R.; Gilbert, D. L.; Nye, S. W.; Dwyer, P.; Fenn, W. O. Oxygen poisoning and x-irradiation: a mechanism in common. *Science* 119:623–626; 1954.
42. Kang YJ, Chen Y, Epstein PN. Suppression of Doksorubisinrubicin cardiotoxicity by overexpression of catalase in the heart of transgenic mice. *J Biol Chem* 1996;271:12610-16.
43. Yen HC, Oberley TD, Vichitbandha S, et al. The protective role of manganese superoxide dismutase against adriamycin-induced acute cardiac toxicity in transgenic mice. *J Clin Invest* 1997;98:1253-60.
44. Kalay N, Basar E, Ozdogru I, et al. Protective effects of carvedilol against anthracycline-induced cardiomyopathy. *J Am Coll Cardiol* 2006;48:2258-62.
45. Lyu YL, Kerrigan JE, Lin CP, et al. Topoisomerase II beta mediated DNA double-strand breaks: implications in Doksorubisinrubicin cardiotoxicity and prevention by dexrazoxane. *Cancer Res* 2007;67:8839-46.
46. Sterba M, Popelova O, Simunek T, et al. Cardioprotective effects of a novel iron chelator, pyridoxal 2-chlorobenzoyl hydrazone, in the rabbit model of daunorubicin-induced cardiotoxicity. *J Pharmacol Exp Ther* 2006;319:1336-47.
47. Monograph. L-carnitine. *Altern Med Rev* 2005;10: 42-50.
48. Calabrese V, Giuffrida Stella AM, Calvani M, et al. Acetylcarnitine and cellular stress response: roles in nutritional redox homeostasis and regulation of longevity genes. *J Nutr Biochem* 2006;17: 73-88.
49. Bremer J. Carnitine-metabolism and functions. *Physiol Rev* 1983; 63: 1420-1480.
50. Stieger B, O'Neil B, Krähenbühl S. Characterization of L-carnitine transport by rat kidney brush-border-membrane vesicles. *Biochem J* 1995; 309: 643-647.
51. Rebouche CJ, Mack DL. Sodium gradient-stimulated transport of L-carnitine into renal brush border membrane vesicles: kinetics, specificity, and regulation by dietary carnitine. *Arch Biochem Biophys* 1984; 235: 393-402.
52. Lehninger AL, Nelson DL, Cox MM. *Principles of biochemistry*. 2nd ed. New York; Worth Publishers; 1993.
53. Chen W, Huang YC, Shultz TD, et al. Urinary, plasma, and erythrocyte carnitine concentrations during transition to a lactoovo-vegetarian diet with vitamin B-6 depletion and repletion in young adult women. *Am J Clin Nutr* 1998; 67: 221-230.
54. Arockia Rani PJ, Panneerselvam C. Carnitine as a free radical scavenger in aging. *Exp Gerontol* 2001; 36: 1713-1726.

55. Mayes, PA. Lipids of physiologic significance. In: Murray RK, Granner DK, Mayes PA, Rodwell VW, editors. Harper's Biochemistry. 25th ed. Stamford: Appleton and Lange; 2000. pp. 160-171.
56. Pacifici EH, McLeod LL, Sevanian A. Lipid hydroperoxide-induced peroxidation and turnover of endothelial cell phospholipids. *Free Radic Biol Med* 1994; 17: 297-309.
57. Madesh M, Balasubramanian KA. Activation of liver mitochondrial phospholipase A2 by superoxide. *Arch Biochem Biophys* 1997; 15: 187-192.
58. Sultan A, Sokolove PM. Free fatty acid effects on mitochondrial permeability: an overview. *Arch Biochem Biophys* 2001; 386: 52-61.
59. Furuno T, Kanno T, Arita K, Asami M, et al. Roles of long chain fatty acids and carnitine in mitochondrial membrane permeability transition. *Biochem Pharmacol* 2001; 62: 1037-1046.
60. Green DR, Reed JC. Mitochondria and apoptosis. *Science* 1998; 281: 1309-1312.
61. Sparagna GC, Hickson-Bick DL, Buja LM, McMillin JB. A metabolic role for mitochondria in palmitate-induced cardiac myocyte apoptosis. *Am J Physiol Heart Circ Physiol* 2000; 279: 2124-2132.
62. Schönfeld P, Bohnensack R. Fatty acid-promoted mitochondrial permeability transition by membrane depolarization and binding to the ADP/ATP carrier. *FEBS Lett* 1997; 420: 167-170.
63. Chang B, Nishikawa M, Sato E, et al. L-Carnitine inhibits cisplatin-induced injury of the kidney and small intestine. *Arch Biochem Biophys* 2002; 405: 55-64.
64. Pastorino JG, Snyder JW, Serroni A, Hoek JB, et al. Cyclosporin and carnitine prevent the anoxic death of cultured hepatocytes by inhibiting the mitochondrial permeability transition. *J Biol Chem*. 1993; 268: 13791-13798.
65. Brown GC. Nitric oxide and mitochondrial respiration. *Biochim Biophys Acta* 1999; 1411: 351-369.
66. Kremser K, Stangl H, Pahan K, et al. Nitric oxide regulates peroxisomal enzyme activities. *Eur J Clin Chem Clin Biochem* 1995; 33: 763-774.
67. Arrigoni-Martelli E, Caso V. Carnitine protects mitochondria and removes toxic acyls from xenobiotics. *Drugs Exp Clin Res* 2001; 27: 27-49.
68. Binienda ZK, Ali SF. Neuroprotective role of L-carnitine in the 3 nitropropionic acid induced neurotoxicity. *Toxicol Lett* 2001; 125: 67-73.

69. Gülçin I. Antioxidant activity of caffeic acid (3,4-dihydroxycinnamic acid). *Toxicology* 2006; 217: 213-220.
70. Vanella A, Russo A, Acquaviva R, et al. L -propionyl-carnitine as superoxide scavenger, antioxidant, and DNA cleavage protector. *Cell Biol Toxicol* 2000; 16: 99-104.
71. Izgüt-Uysal VN, Ağaç A, Derin N. Effect of L-carnitine on carrageenan-induced inflammation in aged rats. *Gerontology* 2003; 49: 287-292.
72. Calabrese V, Ravagna A, Colombrita C, Scapagnini G, et al. Acetylcarnitine induces heme oxygenase in rat astrocytes and protects against oxidative stress: involvement of the transcription factor Nrf2.
73. Dhitavat S, Ortiz D, Rogers E et al. Folate, vitamin E, and acetyl-L-carnitine provide synergistic protection against oxidative stress resulting from exposure of human neuroblastoma cells to amyloid-beta. *Brain Res* 2005; 1061: 114-117.
74. Miguel-Carrasco JL, Mate A, Monserrat MT, Arias JL, et al. The role of inflammatory markers in the cardioprotective effect of L-carnitine in L-NAME- induced hypertension. *Am J Hypertens* 2008; 21: 1231-1237.
75. Tastekin N, Aydogdu N, Dokmeci D, et al. Protective effects of L-carnitine and alfa-lipoic acid in rats with adjuvant arthritis. *Pharmacol Res* 2007; 5: 303-310.
76. Savica V, Santoro D, Mazzaglia G, et al. L-carnitine infusions may suppress serum C-reactive protein and improve nutritional status in maintenance hemodialysis patients. *J Ren Nutr* 2005; 15: 225-230.
77. Arafa HM. Carnitine deficiency aggravates carboplatin nephropathy through deterioration of energy status, oxidant/anti-oxidant balance, and inflammatory endocoids. *Toxicology* 2008; 254: 51-60.
78. Acetyl-L-Carnitine: Metabolism and applications in clinical practice JH. Furlong ND *Altern Med Rev* 1996; 1(2):85-93
79. Acetyl-L-carnitine [Editorial]. *Altern Med Rev* 1999; 4(6):438-41.
80. Di Cesare Mannelli L, Ghelardini C, et al. Protective effect of acetyl-L-carnitine on the apoptotic pathway of peripheral neuropathy. *Eur J Neurosci* 2007; 26: 820-827.
81. Di Cesare Mannelli L, Ghelardini C, Calvani M, et al. Neuroprotective effects of acetyl-L-carnitine on neuropathic pain and apoptosis: a role for the nicotinic receptor. *J Neurosci Res* 2009; 87: 200-207.

82. Zhu X, Sato EF, Wang Y, et al. Acetyl-L-carnitine suppresses apoptosis of thioredoxin 2-deficient DT40 cells. *Arch Biochem Biophys* 2008; 15; 478: 154-160.
83. Fariello RG, Ghirardi O, Pescechera A, Ramacci MT, Angelucci L. Transient nigral ubiquinone depletion after single MPTP administration in mice. *Neuropharmacology* 1987; 26(12):1799-802.
84. Tagliatalata G, Angelucci L, Ramacci MT, Werrbach-Perez K, Jackson GR, Perez-Polo JR. Acetyl-L-carnitine enhances the response of PC12 cells to nerve growth factor. *Brain Res Dev Brain Res*. 1991; 24;59(2):221-30.
85. Tagliatalata G, Navarra D, Cruciani R, Ramacci MT, Alema GS, Angelucci L. Acetyl-L-carnitine treatment increases nerve growth factor levels and choline acetyltransferase activity in the central nervous system of aged rats. *Exp Gerontol*. 1994; 29(1):55-66.
86. Onofri M, Fulgente T, Melchionda D, Marchionni A, Tomasello F, Salpietro FM, et al. L-acetylcarnitine as a new therapeutic approach for peripheral neuropathies with pain. *Int J Clin Pharmacol Res* 1995; 15(1):9-15.
87. Quatraro A, Roca P, Donzella C, Acampora R, Marfella R, Giugliano D. Acetyl-L-carnitine for symptomatic diabetic neuropathy. *Diabetologia* 1995; 38(1):123.
88. Scarpini E, Sacilotto G, Baron P, Cusini M, Scarlato G. Effect of acetyl-L-carnitine in the treatment of painful peripheral neuropathies in HIV+ patients. *J Peripher Nerv Syst* 1997; 2(3):250-2.
89. Di Giacomo C, Latteri F, Fichera C, Sorrenti V, Campisi A, Castorina C, et al. Effect of acetyl-L-carnitine on lipid peroxidation and xanthine oxidase activity in rat skeletal muscle. *Neurochem Res* 1993;18(11):1157-62.
90. Paradies G, Petrosillo G, Gadaleta MN, Ruggiero FM. The effect of aging and acetyl-L-carnitine on the pyruvate transport and oxidation in rat heart mitochondria. *FEBS Lett* 1999; 454(3):207-9.
91. Tufekci O, Gunes D, Ozoğul C, Kolatan E, Altun Z. Evaluation of the effect of acetyl L-carnitine on experimental cisplatin nephrotoxicity. *Chemotherapy*. 2009;55(6):451-9. Epub 2009 Dec 8. PMID:19996591.
92. Gunes D, Kirkim G, Kolatan E, Guneri EA, Ozogul C, Altun Z. Evaluation of the effect of acetyl L-carnitine on experimental cisplatin ototoxicity and neurotoxicity. *Chemotherapy*. 2011;57(3):186-94. Epub 2011 Apr 27. PMID: 21525749.

93. Havelka AM, Berndtsson M, Olofsson MH, Shoshan MC, Linder S. Mechanisms of action of DNA-damaging anticancer drugs in treatment of carcinomas: is acute apoptosis an "off-target" effect? *Mini Rev Med Chem.* 2007;7:1035-9
94. Deng S, Wojnowski L. Genotyping the risk of anthracycline-induced cardiotoxicity. *Cardiovasc Toxicol.* 2007;7:129-34.
95. Green PS, Leeuwenburgh C. Mitochondrial dysfunction is an early indicator of Doksorubisinrubicin-induced apoptosis. *Biochim Biophys Acta.* 2002;1588:94-101.
96. Bolaman Z, Cicek C, Kadikoylu G, Barutca S, Serter M, Yenisey C, Alper G. The protective effects of amifostine on adriamycin-induced acute cardiotoxicity in rats. *Tohoku J Exp Med.* 2005;207:249-53.
97. Berthiaume JM, Wallace KB. Adriamycin-induced oxidative mitochondrial cardiotoxicity. *Adriamycin-induced oxidative mitochondrial cardiotoxicity. Cell Biol Toxicol.* 2007;23:15-25.
98. Ferreira AL, Yeum KJ, Matsubara LS, Matsubara BB, Correa CR, Pereira EJ, Russell RM, Krinsky NI, Tang G. Doksorubisinrubicin as an antioxidant: maintenance of myocardial levels of lycopene under Doksorubisinrubicin treatment. *Free Radic Biol Med.* 2007;43:740-51.
99. Bryant J, Picot J, Levitt G, Sullivan I, Baxter L, Clegg A. Cardioprotection against the toxic effects of anthracyclines given to children with cancer: a systematic review. *Health Technol Assess.* 2007;11:1-84.
100. Bast A, Haenen GR, Bruynzeel AM, Van der Vijgh WJ. Protection by flavonoids against anthracycline cardiotoxicity: from chemistry to clinical trials. *Cardiovasc Toxicol.* 2007;7:154-9.
101. Ferrans VJ. Overview of cardiac pathology in relation to anthracyclinecardiotoxicity. *Cancer Treat Rep.* 1978;62:955-61.
102. Al-Shabanah OA, Aleisa AM, Hafez MM, Al-Rejaie SS, Al-Yahya AA, Bakheet SA, Al-Harbi MM, Sayed-Ahmed MM. Desferrioxamine attenuates Doksorubisinrubicin-induced acute cardiotoxicity through TFG- β /Smad p53 pathway in rat model. *Oxid Med Cell Longev.* 2012;2012:619185.
103. Zordoky BN, Anwar-Mohamed A, Aboutabl ME, El-Kadi AO. Acute Doksorubisinrubicin toxicity differentially alters cytochrome P450 expression and arachidonic acid metabolism in rat kidney and liver. *Drug Metab Dispos.* 2011 Aug;39(8):1440-50.

104. Al-Majed AA, Sayed-Ahmed MM, Al-Omar FA, Al-Yahya AA, Aleisa AM, Al-Shabanah OA. Carnitine esters prevent oxidative stress damage and energy depletion following transient forebrain ischaemia in the rat hippocampus. *Clin Exp Pharmacol Physiol.* 2006 Aug;33(8):725-33. PubMed PMID: 16895547.
105. Ganz WI, Sridhar KS, Ganz SS, et al. Review of Tests for Monitoring Doksorubisinrubicin-induced Cardiomyopathy. *Oncology* 1996; 53: 461-470.
106. Billingham ME, Birstow MR. Evaluation of Anthracycline Cardiotoxicity: Predictive Ability and Functional Correlation of Endomyocardial Biopsy. *Cancer Treatment Symposia* 1984; 3: 71-76.
107. Xu MF, Tang PL, Qian ZM, Ashraf M. Effects by Doksorubisinrubicin on the myocardium are mediated by oxygen free radicals. *Life Sci.* 2001;68:889-901.
108. Nishimure E, Abel MD, Hattle LK, Tajik AJ. Assessment of diastolic function of the heart, background and current applications of Doppler echocardiography. Part I, Physiologic and pathophysiology features, *May Clin Proc* 1989; 64: 71-81.
109. Santin JC, Deheinzelin D, Junior SP, Lopes LF, de Camargo B. Late echocardiography assessment of systolic and diastolic function of the left ventricle in pediatric cancer survivors after anthracycline therapy. *J Pediatr Hematol Oncol.* 2007 Nov;29(11):761-5.
110. Elbl L, Vášová I, Navrátil M, Vorlíček J, Malásková L, Spinar J. [Comparison of plasmatic levels of B-natriuretic peptide with echocardiographic indicators of left ventricle function after Doksorubisinrubicin therapy]. *Vnitr Lek.* 2006 Jun;52(6):563-70.
111. Guerra J, De Jesus A, Santiago-Borrero P, Roman-Franco A, Rodríguez E, Crespo MJ. Plasma nitric oxide levels used as an indicator of Doksorubisinrubicin-induced cardiotoxicity in rats. *Hematol J.* 2005;5(7):584-8.
112. Guler E, Baspinar O, Cekmen M, Kilinc M, Balat A. Nitric oxide: a new biomarker of Doksorubisinrubicin toxicity in children? *Pediatr Hematol Oncol.* 2011 Aug;28(5):395-402.
113. Paiva MG, Petrilli AS, Moisés VA, Macedo CR, Tanaka C, Campos O. Cardioprotective effect of dexrazoxane during treatment with Doksorubisinrubicin: a study using low-dose dobutamine stress echocardiography. *Pediatr Blood Cancer.* 2005 Dec;45(7):902-8.

114. Vargiu R, Littarru GP, Faa G, Mancinelli R. Positive inotropic effect of coenzyme Q10, omega-3 fatty acids and propionyl-L-carnitine on papillary muscle force-frequency responses of BIO TO-2 cardiomyopathic Syrian hamsters. *Biofactors*. 2008;32(1-4):135-44
115. Niwa Y, Ishimoto K, Kanoh T. Induction of superoxide dismutase in leukocytes by paraquat: correlation with age and possible predictor of longevity. *Blood*. 1990;76:835-41.
116. Singal PK, Deally CM, Weinberg LE. Subcellular effects of adriamycin in the heart: a concise review. *J Mol Cell Cardiol*. 1987;19:817-28.
117. Xu MF, Ho S, Qian ZM, Tang PL. Melatonin protects against cardiac toxicity of Dokсорubisinrubicin in rat. *J Pineal Res*. 2001;31:301-7.
118. Hirano S, Wakazono K, Agata N, Iguchi H, Tone H. Comparison of cardiotoxicity of pirarubicin, epirubicin and Dokсорubisinrubicin in the rat. *Drugs Exp Clin Res*. 1994;20:153-60
119. Li ZR, Reiter RJ, Fujimori O, Oh CS, Duan YP. Cataractogenesis and lipid peroxidation in newborn rats treated with buthionine sulfoximine: Preventive actions of melatonin. *J Pineal Res*. 1997;22:117-23.
120. Demir F. Dokсорubisin ile oluşturulmuşdeneysel kardiyotoksisite üzerine melatonin, L-triptofan ve pentoksifilin etkileri. Erciyes Üniversitesi Tıp Fakültesi Çocuk Sağlığıve HastalıklarıAD, Uzmanlık Tezi. Kayseri-2004.
121. Doroshow JH, Locker GY, Ifrim I, Myers EC. Prevention of Dokсорubisinrubicin cardiac toxicity in the mouse by n-acetylcysteine. *J Clin Invest*. 1981;1053-64.
122. Narin F, Demir F, Akgün H, Baykan A, Üzüm K, Kuzugüden S, Köklü E. Dokсорubisinrubicin-induced experimental cardiotoxicity and effect of pentoxphylline on cardiotoxicity. *Türk Kardiyol Dern Arş*. 2004;32:279-87.
123. Demir F, Narin F, Akgün H, Üzüm K, Saraymen R, Baykan A, Köklü E. Dokсорubisin ile oluşturulmuşdeneysel kardiyotoksisite üzerine melatoninin etkisi. *Çocuk SağHast Derg*. 2004;47:260-8.
124. Fadillioglu E, Oztas E, Erdogan H, Yagmurca M, Sogut S, Ucar M, Irmak MK. Protective effects of caffeic acid phenethyl ester on Dokсорubisinrubicin-induced cardiotoxicity in rats. *J Appl Toxicol*. 2004;24; 47-52.
125. Öz E, Erbaş D, Sürücü HS, Düzgün E. Prevention of Dokсорubisinrubicin-induced cardiotoxicity by melatonin. *Mol Cell Biochem*. 2006;282:31-7.

126. Xu LJ, Jin L, Pan H, Zhang AZ, Wei G, Li PP, Lu WY. Deferiprone protects the isolated atria from cardiotoxicity induced by Dokсорubisinrubicin. *Acta Pharmacol Sin.* 2006;27:1333-9.
127. Zeidán Q, Strauss M, Porras N, Anselmi G. Differential long-term subcellular responses in heart and liver to adriamycin stress. Exogenous L-carnitine cardiac and hepatic protection. *J Submicrosc Cytol Pathol.* 2002;34:315-21.
128. Park ES, Kim SD, Lee MH, Lee HS, Lee IS, Sung JK, Yoon YS. Protective effects of N-acetylcysteine and selenium against Dokсорubisinrubicin toxicity in rats. *J Vet Sci.* 2003;4:129-36.
129. BallıE. Dokсорubisinin oluşturduğu karditotoksisitede melatoninin etkisi. Çukurova Üniversitesi Histoloji ve Embriyoloji Anabilim Dalı Uzmanlık Tezi. Adana-2003.
130. Sishi BJ, Loos B, van Rooyen J, Engelbrecht AM. Autophagy upregulation promotes survival and attenuates Dokсорubisinrubicin-induced cardiotoxicity. *Biochem Pharmacol.* 2012 Oct 26. doi:pii: S0006-2952(12)00669-7. 10.1016/j.bcp.2012.10.005.
131. Altieri P, Spallarossa P, Barisione C, Garibaldi S, Garuti A, Fabbi P, Ghigliotti G, Brunelli C. Inhibition of Dokсорubisinrubicin-Induced Senescence by PPAR δ Activation Agonists in Cardiac Muscle Cells: Cooperation between PPAR δ and Bcl6. *PLoS One.* 2012;7(9):e46126. doi: 10.1371/journal.pone.0046126.
132. Ma J, Wang Y, Zheng D, Wei M, Xu H, Peng T. Rac1 signalling mediates Dokсорubisinrubicin-induced cardiotoxicity through both reactive oxygen species-dependent and -independent pathways. *Cardiovasc Res.* 2012 Oct 25.
133. El-Bakly WM, Louka ML, El-Halawany AM, Schaalán MF. 6-gingerol ameliorated Dokсорubisinrubicin-induced cardiotoxicity: role of nuclear factor kappa B and protein glycation. *Cancer Chemother Pharmacol.* 2012 Sep 27.
134. Gu J, Song ZP, Gui DM, Hu W, Chen YG, Zhang DD. Resveratrol Attenuates Dokсорubisinrubicin-Induced Cardiomyocyte Apoptosis in Lymphoma Nude Mice by Heme Oxygenase-1 Induction. *Cardiovasc Toxicol.* 2012 Jul 5.