

44422

T.C
DOKUZ EYLÜL ÜNİVERSİTESİ
TIP FAKÜLTESİ
İÇ HASTALIKLARI ANABİLİM DALI

CAPD HASTALARINDA ENFEKSİYON DIŐI
KOMPLİKASYONLARIN KONTRASTSIZ VE
KONTRASTLI PERİTON BİLGİSAYARLI
TOMOGRAFİ İLE DEĞERLENDİRİLMESİ

UZMANLIK TEZİ

Dr. ALİ ÇELİK

İZMİR - 1995

ÖNSÖZ

Uzmanlık eğitimim sırasında deneyim, bilgi ve dostluklarından yararlandığım tüm hocalarıma ve arkadaşlarıma teşekkür ederim.

Dr. ALİ ÇELİK

İÇİNDEKİLER

GİRİŞ	1
GENEL BİLGİLER	3
MATERYAL VE METOD	22
SONUÇLAR	24
TARTIŞMA	36
ÖZET	40
KAYNAKLAR	41

GİRİŞ

Böbrek yetmezliği tedavisinde periton diyalizi kullanılmasına ilgi 1900'ü yılların başlarına dayanır. Ancak periton diyalizi ilk kez akut üreminin tedavisinde 1923 yılında Dr. Ganter tarafından kullanılmıştır (1). Diyaliz sonrası bu hastaların durumlarında düzelme görülmesi çalışmacıları cesaretlendirmiştir. 1950'li yıllara gelindiğinde, yayınlanan ve akut böbrek yetmezliği tedavisinde periton diyalizinin kullanıldığı vaka sayısı 100'e yaklaşmıştır. Terminal döneme girmiş kronik böbrek yetmezliği tedavisinde periton diyalizinin kullanılmasının öncülüğünü ise Dr. Henry Tenckhoff yapmış ve bir defa yerleştirildikten sonra yerinde bırakılarak periton boşluğuna kolayca ulaşılmasını sağlayan ve kendi adını taşıyan bir kateter geliştirmiştir (1).

CAPD (Continuous ambulatory peritoneal dialysis-sürekli ayaktan periton diyalizi)'nin son dönem böbrek yetmezliği (SDBY)'nin tedavisinde kullanılması ise ilk kez 1976 yılında Dr. Robert Popovich ve Dr. Jack Moncrief tarafından yöntemin tamamlanmasından sonra başlamıştır(1).

Günümüzde SDBY tedavisinde CAPD kullanımı dünyada ve ülkemizde giderek artmaktadır. 1992 verilerine göre dünyada 65.000'in üzerinde kronik periton diyalizi hastası bulunmaktadır. Bunların da %85'den fazlasını CAPD hastaları oluşturmaktadır. Bu sayı bütün dünyadaki diyaliz popülasyonunun %14'nü oluşturmaktadır (2). Ülkemizde ise 1993 verilerine göre 5400 hemodiyaliz hastasına karşın 200 kadar CAPD hastasının olduğu bildirilmektedir (3).

CAPD seçkin bir tedavi şekli olmasına karşın başta peritonit olmak üzere bazı komplikasyonları hasta morbidite ve mortalitesini artırmaktadır. Peritonit en sık komplikasyon olarak karşımıza çıkmakta, bunun yanısıra özellikle karın

duvarı ile ilgili komplikasyonlardan karın duvarı ödemi, herni, skrotum veya vulva'da ödem sık görülmektedir.

Bu hastalarda peritonit dışı komplikasyonları değerlendirmede değişik metodlar kullanılabilir. Bu metodlardan periton diyaliz kateterinden kontrast madde infüzyonunu takiben direkt radyografların elde edilmesi en eski yöntem olup, yalancı negatif sonuçlar nedeniyle bugün uygulamada fazla kullanılmamaktadır (4,5). Buna karşın periton diyaliz kateteri aracılığıyla technetium ^{99m} uygulanmasıyla elde edilen abdominal sintigrafide ise, kötü rezolüsyon nedeniyle karın duvarı hernileri ve kateter giriş yerindeki sızıntıların tanımlanması güç olmakla birlikte, açık kalmış prosessus vaginalis gösterilebilir ve genital ödemin gerçek nedeni tanımlanabilir (6). Yine periton diyaliz kateterinden non-iyonize radyokontrast madde infüzyonundan önce ve sonra alınan abdominal bilgisayarlı tomografi uygulamasının da hızlı ve doğru tanı için oldukça yararlı olduğu gösterilmiştir (4,5,7,8).

Bu nedenle bizde CAPD hastalarımızda karın duvarını ilgilendiren komplikasyonların değerlendirilmesinde periton bilgisayarlı tomografinin yerini belirlemek için bu çalışmayı yaptık. Elde ettiğimiz sonuçları vererek bu tekniğin yararlarını tartıştık.

GENEL BİLGİLER

Periton diyalizi kanda biriken toksinlerin, üre, kreatinin, fosfat, ürat gibi maddelerin, Na, K gibi tuzların kandan uzaklaştırılmasında kullanılan bir tedavi yöntemidir. Burada yarı geçirgen zar olarak periton membranı kullanıldığı için bu adı almıştır (9). Periton diyalizinde periton boşluğu, vücuttaki toksik maddeleri absorbe eden diyaliz solusyonuna geçici bir depo görevini üstlenir. Periton üzerinde küçük moleküllerin geçebileceği sayısız por (delik)'a sahip olup bu nedenle yarı geçirgen özelliğe sahiptir, absorbiyonda bu nedenle difüzyonla gerçekleşir. İç organları örten visseral peritonla, karın ve pelvis duvarının iç yüzünü örten paryetal periton arasında kan damarları ve bağ dokusu yer alır ve bu şekil 1'de görülmektedir (9). Bu iki periton yaprakları mezotel hücrelerinden yapılmıştır. Mezotel hücrelerinin periton boşluğuna bakan yüzeylerinde mikrovilluslar bulunduğu için periton yüzeyi yaklaşık 40 m² 'ye kadar artırılabilir (9,10).

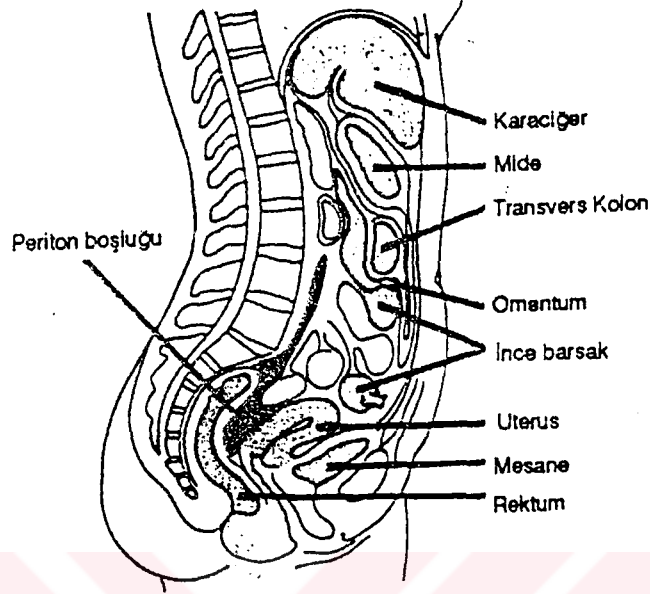
Toksik maddelerin peritona ulaşması kan yoluyla olduğundan periton kan akımı periton diyalizinde çok önemli rol oynamaktadır. Normal koşullarda splenik alana giden dakikadaki kan akımı miktarı 1200 ml kadardır. Ancak bunun çok önemli bir kısmı büyük damarlar tarafından taşınır, oysa diyaliz sırasındaki madde alışverişi küçük arteryeller ve kapiller damarlar aracılığıyla oluşmaktadır. Bunun sonucu olarak karın organlarına giden kanın çok az bir bölümü diyalizi etkiler. Bu kan akımının periton kapillerlerine giden bölümü 30-40 ml /dakika olarak tahmin edilmektedir (9).

Plazmadan periton kapillerlerine ulaşan toksik maddeler kapiller duvarını hücreler arasında bulunan ve hücreler arası birleşme yarıkları olarak bilinen (intercellüler junction gaps) aralıklardan geçerek aşarlar. Ancak bazı maddeler ve özellikle de gazlar, mezotel hücrelerinden doğrudan doğruya geçebilirler. Bir maddenin periton diyalizi ile uzaklaştırılabilmesi, yani periton boşluğuna

ulaşabilmesi için 6 direnç bölgesinden geçmesi gerekmektedir, bunlar Şekil 2'de gösterilmiştir (10). Bu dirençler sıvı tabakaları ve anatomik oluşumlar tarafından yaratılır. Her şeyden önce maddelerin, kapiller duvara bitişik olan ve nispeten durgun sayılabilecek kan filminden geçerek ana kan dolaşımından ayrılması gerekir. İkinci direnç bölgesi ise, kapiller damarın endotel hücreleridir ve bu bölge büyük moleküllerin geçişini sınırlayan başlıca engeldir. Endoteli aşan maddeler kapillerin bazal membranını geçerler. Dördüncü ve küçük molekülü maddelerin geçişi açısından en önemli direnç bölgesi kapiller damarla mezotel hücresi arasındaki aralıktır. Periton intersitisyumu olarakta adlandırılan bu aralığın birbirinden bağ dokusu ile ayrılmış su kanalları içerdiğine inanılmaktadır. Beşinci olarak da maddeler mezotel hücre tabakasından geçmek zorundadır. Altıncı ve son olarak da maddeler, periton boşluğunda mezotele bitişik durumda bulunan, nispeten durgun sıvıdan geçer. Bu son bölgenin direncini hastanın aktivitesi ve sıvı dağılımıyla etkilemek mümkündür (9,10).

Periton diyalizinde kullandığımız sıvıların bileşimi, vücut hücrelerinin içinde bulunduğu ortama benzerler. Ancak potasyumun vücuttan kolayca uzaklaştırılabilmesi için potasyum içeriği normal plazmanın potasyum içeriğinden düşüktür. Tampon olarak da bikarbonat yerine laktat/asetat gibi tamponlar kullanılmaktadır. Kalsiyum yoğunluğu ise plazmanın kalsiyum yoğunluğundan daha düşüktür, ancak plazmaya bir miktar kalsiyum girişini kolaylaştırmak için plazmadaki iyonize kalsiyum miktarından yüksek tutulur. Diyaliz solüsyonlarında genellikle %1.36, %2.27, %3.86 yoğunlukta dextroz vardır.

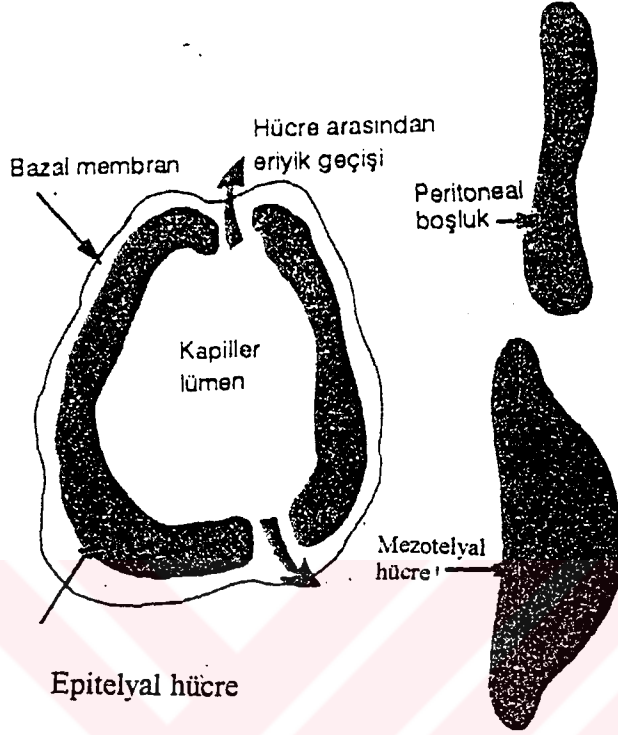
Şekil 1 : Periton boşluğu ve periton zarının şematik görünüşü



Kaynak : Khanna R, Nolph KD, Oreopules DG: The essentials of peritoneal dialysis. Dordrecht, Boston, London, Kluwer Academic Publishers, 1993, pp:1-18

Yüksek dextroz yoğunluğu osmoz yoluyla su çektiğinden, sıvılar kandan osmoz yoluyla periton boşluğuna girerler ve bunun içerisinde erimiş maddeler de birlikte hareket ettiğinden, solüt maddelerin vücut'tan daha fazla uzaklaştırılması sağlanır. % 1.36 dextroz içeren diyaliz solusyonun 2 lt'si vücuttan 100-200 ml, % 3.86 dextroz içeren solusyonun 2 lt'si vücuttan 500-1000 ml sıvı uzaklaştırabilir.

Şekil 2 : Kapillerden periton boşluğuna diyalizatin ulaşmasındaki engeller



Kaynak : Nolph KD: Peritoneal dialysis. In Textbook of Kidney (Vol 2) Edited by Brenner BM, Rector FC, Philadelphia, 1991, pp: 2299-2336

Periton diyalizi akut ve kronik periton diyalizi olmak üzere iki şekilde uygulanmaktadır. Akut periton diyalizi çoğunlukla akut gelişmiş durumlarda kullanılır ve genellikle 48-72 saat içerisinde sonlandırılır. Burada kullanılan periton diyaliz kateterleri genellikle keçe taşımaz ve kateter ciltaltı tüneline geçirilmediği için enfeksiyon ve peritonit riski yüksektir (10,11). Bu nedenle uzun süre tutulmaları uygun değildir. Kronik periton diyalizi ise periton boşluğuna yerleştirilmiş silikon'dan yapılmış kalıcı kateterlerle yapılır. Bu kateterlerin üzerinde dakron'dan yapılan iki keçe olup, ciltaltı dokusunda tünel'den geçirilerek kateterin uzun yıllar kalması sağlanmaktadır (10,11,12,13).

Periton diyalizinin klinik kullanımı, oldukça yaygın olup, bu endikasyonlar Tablo 1'de yer almaktadır (10). Bu kadar geniş endikasyon alanı olmasına karşın klinik uygulamada akut böbrek yetmezliği, kronik böbrek yetmezliği, metabolik asidoz, hiperkalemi durumlarında kullanımı daha yaygındır.

Periton diyalizinin bu geniş kullanım alanına karşın, uygulamak her zaman mümkün olmamaktadır. Özellikle periton fibrozisi, peritonun %50'den fazla rezaksiyon ve massif plöro-peritoneal sıvı geçişi durumlarında periton diyalizini uygulamak imkansız olup, mutlak kontrendikasyon oluşturmaktadır. Periton diyalizinin kontrendikasyonları Tablo 2'de verilmiştir (10). Görüldüğü gibi mutlak kontrendikasyon oluşturan nedenler oldukça azdır. Bunun yanısıra major rölatif



Tablo 1 : Periton diyalizinin kullanım alanları

Akut böbrek yetmezliđi	Kemoterapi
Kronik böbrek yetmezliđi	Hepatik koma
Metabolik asidoz	Entoksikasyonlar
Hiperkalemi	Kistik fibrozis
Hiperürisemi	Reye's sendromu
Hiperkalsemi	ARDS
Refrakter ödem	Hiperbilirubinemi
Konjestif kalp yetmezliđi	Psoriasis
Pankreatit	Radyokontrast toksisitesi
Hipotermi	Gebelik toksemisi
Triotoksikoz	Hiyalen membran hastalıđı
Multiple myeloma	Hiperoksalüri
Hemolitik üremik sendrom	

Kaynak : Nolph KD: Peritoneal dialysis. In Textbook of Kidney (Vol 2) Edited by Brenner BM, Rector FC, Philadelphia, 1991, pp: 2299 - 2336.

Tablo 2 : Periton diyalizin kontrendikasyonları

A) Mutlak kontrendikasyonlar

- 1) Periton fibrozisi
- 2) Peritonun %50'den fazlasının rezeksiyonu
- 3) Plevra-periton fistülü

B) Rölatif kontrendikasyonlar

I) Major rölatif kontrendikasyonlar

- 1) Körlük
 - 2) Kuadripleji
 - 3) Sekel bırakmış artrit
 - 4) Mental retardasyon
 - 5) Psikoz
 - 6) Kolostomi
 - 7) Nefrostomi
 - 8) Yeni konulmuş abdominal aorta greft
 - 9) Fungal peritonit
 - 10) Tüberküloz peritonit
-

II) Minor rölatif kontrendikasyonlar

- 1) Periferik vasküler hastalıklar
- 2) Divertiküloz
- 3) Hepatit
- 4) Polikistik böbrek hastalığı
- 5) Bel ağrısı
- 6) Fıtık
- 7) Hiperlipidemi
- 8) Obesite

Kaynak: Nolph KD: Peritoneal dialysis. In Textbook of Kidney (Vol 2) Edited by Brenner BM, Rector FC, Philadelphia, 1991, pp : 2299 - 2336.

kontrendikasyonlar içinde yer alan körlük, kuadripleji, sekel bırakan artrit, mental retardasyon gibi faktörler yalnız yaşayan hastalarda söz konusu olup, eğer akut periton diyalizi uygulanacaksa kontrendikasyon teşkil etmezler. Kronik periton diyalizinde ise aile bireyleri diyaliz işlemi üstlenirse bu nedenler kontrendikasyon teşkil etmezler.

Kronik periton diyalizinin de kullanımı giderek yaygınlaşmakta, özellikle yıllık peritonit sayısının azaltılması ve buna bağlı mortalite ve morbiditenin azaltılmasıyla hemodiyaliz ve renal transplantasyona alternatif bir tedavi olarak ön plana çıkmaktadır. Kronik periton diyalizi başlıca iki şekilde uygulanmaktadır. Bunlar IPD (intermittent peritoneal dialysis -aralıklı periton diyalizi) ve CAPD (continuous ambulatory peritoneal dialysis -sürekli ayaktan periton diyalizi) olarak adlandırılmaktadırlar. IPD'de daha çok hastaların yaşam kalitesini bozmamak gerçeğine dayanan CCDP (continuous cyclis peritoneal dialysis- sürekli periyodik periton diyalizi), NIPD (nightly intermittent peritoneal dialysis- gece uygulanan aralıklı periton diyalizi) ve TPD (tidal peritoneal dialysis-tidal periton diyalizi) şeklinde uygulanmaktadır. IPD'nin bu üç uygulama şeklinde de

“cyclers” denilen özel cihazlara gereksinim vardır. Diyaliz süreleri değişmekle birlikte hastaların diyalizleri gece uykuda yapılmakta, gündüzleride hastalar normal aktivitelerine devam etmektedir. Bu uygulama ev koşullarında ya da hastane koşullarında yapılabilmektedir (14), CAPD’de ise özel cihazlara ve donanımlara ihtiyaç duyulmamakta ve hastaların diyaliz işlemleri gün boyu devam etmektedir (14). Kronik periton diyalizinin bütün tiplerinde de periton boşluğunda kalıcı kateter konulmakta ve diyaliz bu kateter aracılığıyla yapılmaktadır. Daha önceden de belirtildiği gibi burada kullanılan kateterler silikon’dan yapılmış ve üzerlerinde dakron’dan yapılmış iki adet keçe bulunmaktadır. Bu kateterlerin çok değişik tipleri olup bu tiplerine göre “standard Tenckhoff catheter, swan-neck catheter, coil catheter” gibi değişik isimlerle anılmaktadırlar. Kateterler periton boşluğuna üç şekilde yerleştirilebilmektedir. Bunlar bir trokar yardımıyla körlemesine yerleştirme, cerrahi yöntemle yerleştirme ve peritonoskop yardımıyla yerleştirme şeklindedir. Ancak bu üç yöntemin birbirine üstünlüğü bildirilmemektedir (10,12).

Kronik periton diyalizi uygulanacak hastalarda IPD ve CAPD’nin birbirine olan üstünlükleri ve dezavantajları sözkonusudur. Tablo 3 ve Tablo 4’de bunlar gösterilmekte olup, tıbbi (medikal) açıdan CAPD daha üstün görülmesine karşın bazı medikal ve psikososyal dezavantajlar CAPD’nin kullanımı sınırlamaktadır. Medikal dezavantajlar daha sonra ayrıntılı olarak tartışılacak olup, psikososyal dezavantajları da şunlardır. Hastalar batındaki 2 lt sıvının varlığı nedeniyle karın distandü görüldüğü için estetik olarak rahatsızlık duymaktadır. Okul çağındaki ve gündüz çalışan hastalarda buldukları ortamlarda uygun değişim koşullarını yaratamamaları nedeniyle tekrarlayan peritonitlere maruz kalmakta ve çevrelerinden rahatsızlık hissettikleri için değişimlerini yeterli sayıda yapmamaktadırlar (14).

Kronik periton diyalizi uygulama kolaylığı ve bazı üstünlüklerine karşın pek çok sorunda beraberinde getirmekte, değişik komplikasyonlara neden olmaktadır. Bu komplikasyonlar Tablo 5 ve Tablo 6’da gösterilmiştir. CAPD

hastalarında peritonit en sık ve önemli komplikasyon olarak karşımıza çıkmaktadır (15,16,17). Standart set uygulamasından Y-seti uygulamasına geçilmesiyle peritonit riski %40 oranında azaltılmıştır. Bugün gelişmiş ülkelerde standart set uygulamasında 9.0 hasta bir peritonit atağı gözlenirken,

Tablo 3 : CAPD'nin ev IPD'ne üstünlükleri

	CAPD (4x2 lt/ gün)	Ev IPD (30-40 saat/ hafta)
I) Tıbbi (medikal)		
1) Haftalık klirens	Yeterli	Yetersiz
2) Na ⁺ uzaklaştırma	Etkin	Etkin değil
3) Su kısıtlaması	Yok	Var
4) Kan basıncı kontrolü	Çoğunlukla iyi kontrol	Sıklıkla kötü kontrol
5) Kan biyokimyası	Düzenli	Dalgalanmalı
II) Psikososyal		
1) Araç-gereç	Basit	Makineler gerekli
2) Seyahat	Kolay	Güç
3) Yatağa bağımlılık	Yok	Uzun süreli

Kaynak: Nolph KD: Peritoneal dialysis. Dordrecht, Boston, London, Kluwer Academic Publishers, 1990, pp: 133-319.

Tablo 4 : CAPD'nin ev IPD'ne göre dezavantajları

I) Medikal

- 1) Çok sık tekrarlayan peritonit atakları,
- 2) Yüksek glikoz absorpsiyonu, obezite, göreceli malnütrisyon
- 3) Sıvı sızması, fıtık ve hemoroidlerde daha yüksek oran
- 4) Bel ağrısının çok sık görülmesi

II) Psikososyal

1. Bozulmuş vücut imajı
2. Çalışan ve okula giden hastalarda gündüz değişim için uygun koşulların olmaması nedeniyle peritonit riskinde artma . Tedaviye uyumsuzluk ve yeterli sayıda değişim yapamama sonucu klirenste azalma.

Kaynak: Nolph KD: Peritoneal dialysis. Dordrecht, Boston, London, Kluwer Academic Publishers, 1990, pp: 133-319.

Tablo 5 : Kronik periton diyalizinin komplikasyonları

A) Mekanik komplikasyonlar

- 1) Karın ağrısı
- 2) Kanama
- 3) Sızıntı
- 4) Yetersiz drenaj
- 5) İntraperitoneal kateter kaybı (kateterin malpozisyonu)
- 6) Karın duvarı ödemi
- 7) Skrotal ödem
- 8) İnsizyon yerinde herni
- 9) Diğer herniler
- 10) Barsak duvarında hematom
- 11) Barsak perforasyonu

B) Enfeksiyon ve inflamatuvar komplikasyonlar

- 1) Bakteriyel peritonit
- 2) Fungal peritonit
- 3) Tünel enfeksiyonu
- 4) Çıkış yeri (exit-site) enfeksiyonu
- 5) Divertikülit
- 6) Steril peritonit
- 7) Eozinofilik peritonit
- 8) Sklerozan peritonit
- 9) Pankreatit

Tablo 5 : Kronik periton diyalizinin komplikasyonları (devamı)

C) Kardiyovasküler komplikasyonlar

- 1) Akut pulmoner ödem
- 2) Sıvı yüklenmesi
- 3) Hipotansiyon
- 4) Aritmi
- 5) Kardiyak arrest
- 6) Hipertansiyon

D) Pulmoner komplikasyonlar

- 1) Bazal segment atelektazisi
- 2) Aspirasyon pnomonisi
- 3) Pnomoni
- 4) Hidrotoraks
- 5) Respiratuvar arrest
- 6) Forse vital kapasitede azalma

E) Nörolojik komplikasyonlar

- 1) Konvulziyon
- 2) Diyaliz disekilibrium sendromu

F) Metabolik komplikasyonlar

- 1) Hiperglisemi
- 2) Hiperosmolar non-ketotik koma
- 3) Post diyaliz hipoglisemi
- 4) Hiperkalemi-hipokalemi
- 5) Hipernatremi-hiponatremi
- 6) Metabolik alkolozis
- 7) Protein kaybı-hipoproteinemi
- 8) Hiperlipidemi-obesite

Kaynak: Nolp KD: Peritoneal dialysis. In Textbook of Kidney (Vol 2) Edited by Brenner BM, Rector FC, Philadelphia, 1991: pp: 2299-2336.

Y-seti uygulaması ile 15.0 hasta ayında bir peritonit atağı görülmektedir (2). Bizim koşullarımızda ise standart set uygulamasıyla 5.6 hasta ayında bir peritonit atağı gözlenirken, Y-seti uygulamasına geçilmesiyle 10.1 hasta ayında bir peritonit atağı gözlenmiştir (18). Ve son dönemde bizim ünitemizde peritonit sıklığı hastaların eğitimlerinin de artırılmasıyla 12 hasta ayında 1 peritonit atağı şeklinde görülmektedir (19).

Peritonit dışı komplikasyonlardan özellikle mekanik komplikasyonlar hasta morbiditesinde önemli rol oynamaktadır. Bunlar içerisinde de en sık karşılaştığımız herniler, skrotum veya vulva'da ödem, karın duvarı ödemi, kateter çevresinden diyalizat sızıntısı sayılabilir. Periton boşluğu içindeki diyalizat nedeniyle artmış intrabdominal basınç karın duvarındaki konjenital veya kazanılmış defektlerden herni oluşmasına neden olur. CAPD hastalarında % 9-28 sıklıkta herni olduğu bildirilmektedir (14,20). Bazı serilerde insizyonal (eski insizyon yerleri) veya kateter giriş yerindeki hernilerin daha yaygın olduğu ifade edilirken, diğerlerinde umbilikal veya inguinal hernilerin daha sık olduğu bildirilmektedir (14). Herniler oldukça yaygın olup, bazende diyalizat sızıntısı veya barsak strangulasyonu oluşmadan farkedilmeyebilir (6). Periton diyaliz hastalarında her tür herni oluşabilir, bunlar Tablo 6'de gösterilmiştir (14).

Abdominal herniler ve diğer mekanik komplikasyonlar için periton diyaliz hastalarında potansiyel bölgeler mevcuttur. Bu bölgeler Şekil 3'de gösterilmektedir (5). Bunlardan birisi kateterin periton boşluğuna girişi için yapılan insizyon yeridir (Şekil 3 C). Linea alba üzerinde orta hattan yapılan insizyonlarda daha sık herni görüldüğü için, insizyonlar M.rectus abdominalisin lateralinden paramedian yapılmakta, bu uygulamada herni sıklığını azaltmaktadır (6,14). Bir başka potansiyel alan ise peritono-fasiyel defektler olup, buradaki sızıntılar herni ile birlikte veya hernisiz oluşabilir (Şekil 3 B).

Tablo 6 : Kronik periton diyaliz hastalarından görülen herni tipleri

- 1) İnguinal
- 2) Kateter giriş yeri hernisi
- 3) Epigastrik herni
- 4) Umblikal herni
- 5) İnsizyonal herni (eski insizyon yerlerinden)
- 6) Ventral herni
- 7) Foramen Morgagni'den hernileşme
- 8) Richter's hernisi
- 9) Sistosel
- 10) Rectosel
- 11) Spigelian
- 12) Obturator tip herni

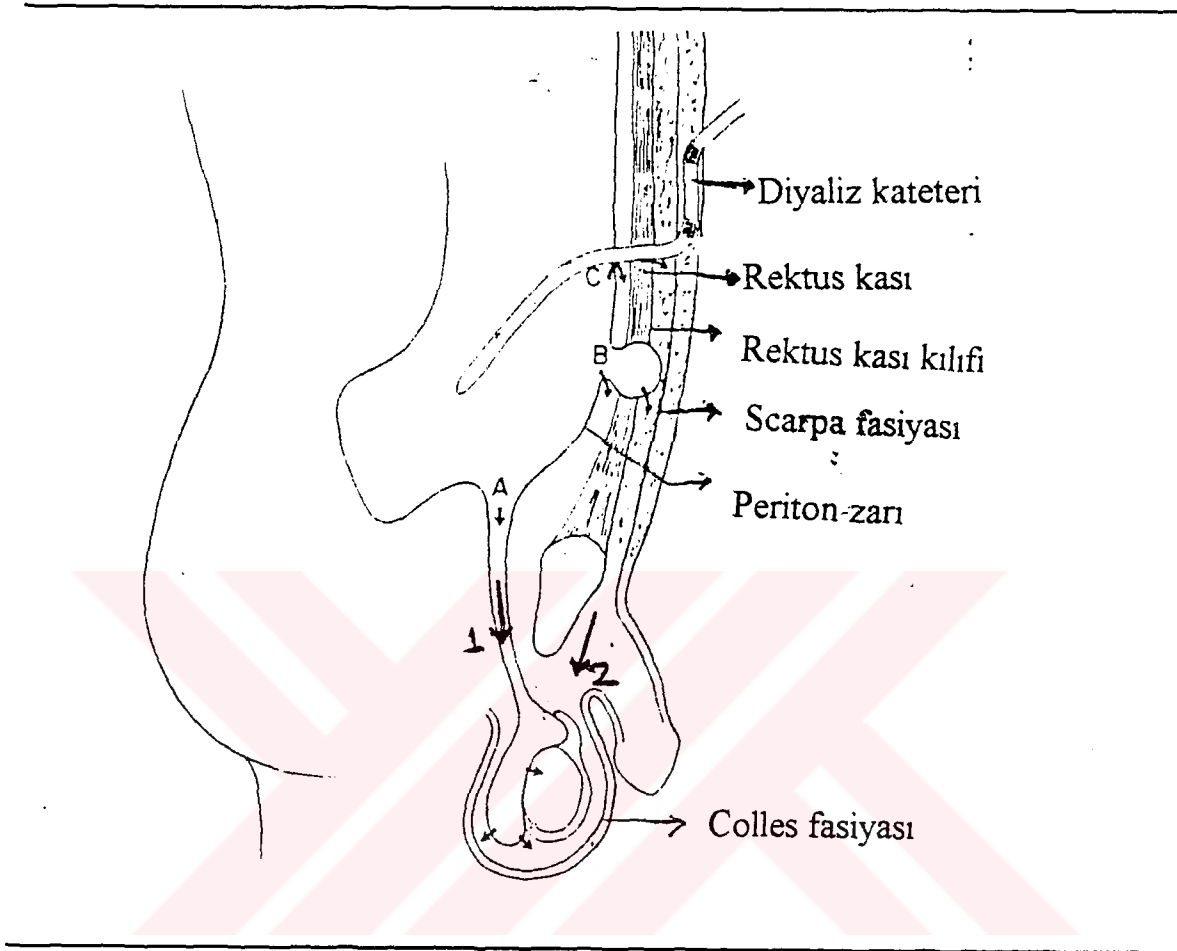
Kaynak: Nolph KD: Peritoneal dialysis. Dordrecht, Boston, London, Kluwer Academic Publishers, 1990, pp: 133-319.

Tablo 7 : Kateter çevresinden sızıntıyı etkileyen faktörler

- 1) Hastanın 60 yaşın üzerinde olması
- 2) Aynı yerden daha önce kateter yerleştirilmiş olması
- 3) Tedavi sırasında veya önceden steroid kullanımı
- 4) Daha önceden erken sızıntı varlığı
- 5) Daha önceden yaygın abdominal cerrahi geçirmesi
- 6) Obesite
- 7) Diabetes mellitus
- 8) İç keçenin (internal cuff) rektus kası içine yerleştirilememesi
- 9) Kateterin travmatik olarak çekilmesi

Kaynak: Winchester JF, Kriger FL: Fluid leaks: Prevention and treatment. Perit Dial Int 14 (suppl 3): 43-48, 1994.

Şekil 3: Periton boşluğundan karın duvarı katmanları ve genital bölgeye diyalizatın ulaşabilmesi için olası yolların şematik görünümü.



Kaynak : Kopečky RT, Funk MM, Kreitzer PR: Localized genital edema in patients undergoing continuous ambulatory peritoneal dialysis. J Urol 134: 880-884, 1985.

Yaşlı, bayan, multipar, kortikosteroid kullanan, daha önceden operasyon geçirmiş hastalar herni için aday hastalardır. CAPD hastalarında herni gelişimi için ortalama zaman süresinin 1 yıl olduğu, her yıl için herni gelişme riskinin %20 arttığı ve 5 yıllık izlemde CAPD hastalarının %11.5'de herni geliştiği bildirilmiştir (14). Bir başka potansiyel alan ise fetal hayatta testislerin skrotuma inmesini takiben kapanan prosessus vajinalisin tam kapanmaması ve artmış intrabdominal basınçla birlikte sıvının barsaklarında prosessus vaginalisten iterek

indirekt inguinal herni oluřturmasıdır (Őekil 3 A). Bu hastalarda hernilerin diđer bir klinik önemide küçük ve ağrısız hernilerin inkarserasyonu ve strongulasyonu sonucu tablonun akut peritoniti taklit etmesi ve peritonit ayırıcı tanısında dikkate alınması geređidir. Ayrıca bu hernilerin strongulasyon riski nedeniyle opere edilmesi gereklidir (14).

Mekanik komplikasyonlardan bir diđeri genital ödem olup bu vulva, skrotum veya peniste olabilir ve CAPD hastalarının %10 kadarında görülür (14). Bu ödemi açıklamak için iki mekanizma öne sürölmüřtür. Birincisi diyalizat katater giriş yerinden , hernilerdeki yumuřak doku defektlerinden veya peritono-fasiyal defektlerden periton dışına çıkarak yumuřak doku katmanları içinde ilerleyebilir ve sonuçta karın duvarında ödemle birlikte genital ödeme neden olur (Őekil 3'de 1. ok). İkincisinde ise; diyalizat kapanmamıř prosessus vaginalis yoluyla vulvaya veya skrotuma inebilir (Őekil 3'de 2. ok). Sıvı buradan çevre dokulara da sızabilir. Eđer burada diyalizatla birlikte barsak anslarıda hareket ederse, yukarıda da ifade edildiđi gibi indirekt inguinal herniler oluřur (4,5,6,7). Özellikle sıvının massif olduđu durumlarda genital ödemin nedenini saptamak güç olabilir. Burada ayırıcı tanıda Tc^{99m} sintigrafisi veya kontrastlı periton BT'den yararlanılabilir. Tc^{99m} 'in periton diyaliz katateri ile periton boşluđuna verilmesiyle elde edilen abdominal sintigrafide açık kalmıř prosessus vaginalis gösterilebilir (4,5,6,7). Periton BT ise, kataterin giriş yerindeki seyrini göstererek periton defektleri hakkında kesin bilgi verir (4,5,7). Genital ödem olgularında, özellikle skrotal ödemde testis elevasyonu, diyalize ara verilmesi, eđer prosessus vaginalis açık ise bunun cerrahi olarak onarımı önerilmektedir (4,6,14).

Katater çevresinden sızıntılar ise erken ve geç dönem olarak deđerlendirilirler. Erken sızıntılar da genellikle kataterin yerleřtirilmesinden sonra katater çıkıř yerinin tam iyileřmeden diyalize bařlanması veya hastanın steroid kullanımı söz konusudur. Buna karřın geç sızıntılar kataterin dışardan travmatize edilmesi ve çekilmesinden kaynaklanmaktadır. Katater çevresinden sızıntıyı etkileyen faktörler Tablo 7'de gösterilmiřtir (6). Sızıntı sıklıđı oldukça

değişken olmakla birlikte, diyalize geç başlanması ve iç keçe'nin rektus kılıfı içine yerleştirilmesinin sıklığı azalttığı gösterilmiştir (6,12,21). Sızıntılar karın duvarı ödemi ve / veya katater çıkış yerinden dextrozdaki zengin sıvının drene olmasıyla belirlenebilir. Sızıntının tedavisinde 2-4 hafta süreyle periton diyalizine ara verilmesi ve bu dönemde hastanın hemodiyalize transferi önerilir. Genellikle bu süre içinde sızıntı düzelir. Ancak tekrarlayan sızıntılarda kateterin çıkartılarak farklı bir bölgeden yerleştirilmesi önerilir (6, 12, 13, 21). Kateter çevresinde sızıntının önlenmesi için öneriler Tablo 8'de gösterilmiştir (6).

Periton diyalizinde diğer bir komplikasyon ise hidrotoraks'dır. Bu ciddi solunumsal yakınmalara sebep olarak hayatı tehdit edebilen bir komplikasyondur ve nedeni tam olarak bilinmemektedir. Hastaların ilk yakınmaları ultrafiltrasyon yetersizliğidir. Çoğunlukla sağ hemidiafragmatik boşlukta toplanır. Diafragma da kongenital veya kazanılmış defektlerin buna neden olduğu kabul edilmektedir (6,22,23).

Tablo 8: Kateter çevresinden sızının önlenmesi için öneriler.

1. İç keçenin rektus abdominalis kası içine yerleştirilmesi.
2. Yeni konulan kateterlerin 10-14 gün süreyle kullanılmaması (steroid kullanan hastalarda bu süre daha uzun tutulmalıdır).
3. Kataterin travmatik çekmelerden korunması
4. Kateter hazırlık solüsyonlarında antibiotik kullanılmaması
5. Kateterin orta hattan (linea alba üzerinden) yerleştirilmesinden kaçınılması
6. Kateterin önceki kateter insizyon yerine yeni kateter konulmasından kaçınılması
7. Serum fizyolojik ile yıkanmış dakron keçelerden bütün hava kabarcıklarının çıkartılması.

Kaynak: Winchester JF, Kriger FL: Fluid leaks: Prevention and treatment. Perit Dial Int 14 (suppl 3): 43-48, 1994.

Hidrotoraksda iki yönlü sıvı akımının bulunduğu kabul edilmektedir, çünkü diyalize ara verilmesi ile göğüs duvarındaki sıvının giderek azaldığı görülmektedir. Hidrotoraks tanısı plevral boşluktan alınan sıvının dextroz konsantrasyonunun diyalizat kadar yüksek olması, sıvı LDH ve protein konsantrasyonunun düşük olmasıyla konulur. Ayrıca metilen-blue, radyopak boyalar, Tc^{99m} 'in periton boşluğuna infüzyonu takiben plevral boşlukta saptanmasıyla da tanı konulabilir (6,22). Periton bilgisayarlı tomografi (PBT) ile de peritona verilen kontrast maddenin plevral boşlukta gösterilmesiyle de tanı konulabilir (24). Hidrotorakslarda tedavi periton diyalizine ara verilmesiyle defektin spontan olarak kapanması, cerrahi olarak düzeltilmesi, kimyasal maddelerle (tetrasiklin, pudra) plöredez uygulanması, hastanın kendi kanın plevral boşluğa verilmesiyle plöredez uygulanması ve yine düzelmiyorsa hastanın hemodiyalize alınması şeklinde yapılmaktadır (6,22,23,24,25).

Periton diyaliz hastalarında görülen komplikasyonlar ve tanı metodlarının iyi bilinmesinin hasta morbidite ve mortalitesini azaltacağı açıktır ve izleyen hekimler tarafından iyi bilinmelidir.

MATERYAL VE METOD

Çalışmaya Dokuz Eylül Üniversitesi İç Hastalıkları Anabilim Dalı Nefroloji bölümünde CAPD tedavisi alan 30 hasta alınmıştır. Bu çalışma Mart 1993-Ağustos 1994 arasındaki 30 aylık dönemi kapsamaktadır. Çalışmaya aldığımız hasta sayısı 30 olup, 12'si kadın, 18'i erkek, yaş ortalaması 46.1 (23-70) yıl, ortalama CAPD tedavi devam süresi 13.6 (2-26) ay'dır. Bu hastalardan 20 tanesine standart çift keçeli Tenckhoff kateteri, 10 hastaya da çift keçeli spiral Tenckhoff kateter kullanıldı. Hastaların 29 tanesi de kateter trokar aracılığıyla körlemesini yöntemli ünitemiz hekimleri tarafından, 1 hastada ise cerrahi yöntemle konuldu. Hastalardan sadece 4 tanesi daha önceden batin operasyonu geçirmişti. Bunlar nefrolitiyektomi, böbrek transplantasyonu, inguinal herniyektomi ve 1 hastada daha önce körleme yöntemiyle konulan periton diyaliz kateterindeki drenaj sorunu nedeniyle kateterin tekrar cerrahi yöntemle konulmasıydı.

Hastalarda son dönem böbrek yetmezliğine neden olan primer hastalık tanılarının dağılımı ise: 5 hipertansif nefroskleroz, 4 diabetik nefropati, 4 obstrüktif üropati, 4 interstisyel nefropati, 4 kronik glomerulonefrit, 2 polikistik böbrek hastalığı, 1 Alport sendromu, 1 amiloidozis olup, diğer hastalarda ise KBY'nin kesin nedeni belirlenmemiştir.

Çalışmaya alınan hastalarda CAPD çoğunlukla % 1.36 gr/dl dextroz içeren iki litrelik torbalarla (Baxter-Dianeal) günde 4 değişim şeklinde uygulandı. Ultrafiltrasyon gereksinimine göre değişimlerden bir tanesi %2.27 veya %3.86 gr/dl dextroz içeren diyaliz sıvılarıyla yapıldı.

Çalışmaya aldığımız hastalardan 11 hastanın hiç bir yakınması yoktu. Yakınması olanlarda ise, 3 hastada skrotal ödem, 2 hastada epigastriumda şişlik, 4 hastada kateter giriş yerinde şişlik, 3 hastada eksik drenaj ve karın duvarında ödem, 1 hastada kateter çevresinden sızıntı, 1 hastada drenaj

yetersizliđi, 1 hastada sol kasıkta şişlik, 1 hastada karın ağrısı ve karında şişkinlik hissi, 1 hastada ise eksik drenajla birlikte karın duvarı ve pretibial ödem, 1 hastada drenaj (dışa akımda) güçlüğü, 1 hastada ise nefes darlığı yakınması vardı.

Çalışmaya alınan bütün hastalarda dikkatli bir fizik muayene ve değerlendirme sonucu nefes darlığı, karın duvarı ödemi, skrotal ödem ve pretibial ödem yapabilecek diğer nedenler ekarte edildi. Peritonit bulgusu olan hastalar çalışma dışı tutuldu.

Periton bilgisayarlı tomografi (PBT) tetkikleri General Electric Highlight Advanced bilgisayarlı tomografi cihazı kullanılarak 512 x 512 matrix'te 1'er santimetre aralıklı kesitler alınarak yapıldı. İşlem iki aşamada gerçekleştirildi. Birinci aşamada periton boşluđuna % 1.36 gr/dl dextroz içeren periton diyaliz sıvısı verildi. Bunu takiben kontrastsız PBT kesitleri alındı. İkinci aşamada ise 300 mgr/dl iyot içeren non-iyonize kontrast maddelerden (İopamidol) 200 ml periton boşluđuna verilerek, hastalara deđişik pozisyonlar verildi. Böylece kontrast maddenin periton boşluđunda homojen olarak dağılması sağlandı. 2-4 saat bekledikten sonra kontrastlı PBT kesitleri alındı. PBT kesitleri diyafragma düzeyinden başlayarak genital organların bitimine kadar 1'er santimetre aralıklarla alındı. İşlem sonrası hastaların periton boşluđundaki kontrast madde boşaltıldı. Hiç bir hastada işleme bađlı peritonit yada allerjik reaksiyon gözlenmedi.

SONUÇLAR

Çalışmaya aldığımız 30 hastadan 11'inin (% 37) hiç yakınması olmamasına karşın 19'nun (% 63) değişik yakınmaları vardı. Elde ettiğimiz sonuçlar Tablo 9 ve Tablo 10'de görülmektedir.

Yakınması olmayan 11 hastanın kontrastsız PBT incelemesinde 10 tanesi (% 91) normal, 1 hastada (% 9) patolojik bulgu saptandı. Bu 1 hastada cilt altında ödem belirlendi. Buna karşın değişik yakınması olan 19 hastanın kontrastsız PBT incelemesinde 2 tanesi (% 10) normal, 17'sinde (% 90) patolojik bulgu saptandı. Bu sonuçlar Tablo 11' de görülmektedir.

Yakınması olmayan 11 hastanın kontrastlı PBT incelemesinde 6 tanesi (% 55) normal, 5'inde (% 45) ise patolojik bulgu saptandı. Patolojik bulgu saptananların 4 tanesinde katater çevresinde cilt altına minimal sızıntı, 1 hastada ise eski insizyon yerinden cilt altına sızıntı gösterildi. Buna karşın yakınması olan 19 hastanın kontrastlı PBT incelemesinde ise 2 tanesi (% 10) normal, 17'sinde (% 90) patolojik bulgu saptandı.

Yakınmaları olmasına karşın kontrastsız ve kontrastlı PBT incelemeleri 2 hastada normal saptandı. Bunlardan 1 tanesinde eksik dreneji ile birlikte karın duvarında ve pretibial bölgede ödem görüldü. Bu hastanın PBT'sinde karın duvarına sızıntı saptanmadı. Aynı hastada yapılan incelemelerle ultrafiltrasyon yetersizliği saptandı. Diğer hastada ise fizik bakıda kateter çıkış yerinden sızıntı saptandı. Sızıntının yerini belirlemek amacıyla çalışma yapıldı, ancak sızıntının yeri gösterilemedi.

Tablo 9 : Hastalarda kontrastsız PBT ile elde ettiğimiz sonuçlar

Normal bulgu	: 12
Karın duvarında ödem	: 5
Kateter giriş yerinde herni	: 4
Epigastrik herni	: 2
Karın duvarı ve genital ödem	: 2
Hidrosei	: 1
Inguinal herni	: 1
Pankreatik psodokist	: 1
Hidrotoraks	: 1
Kateter malpozisyonu	: 1

Tablo 10: Hastalarda kontrastlı PBT ile elde ettiğimiz sonuçlar

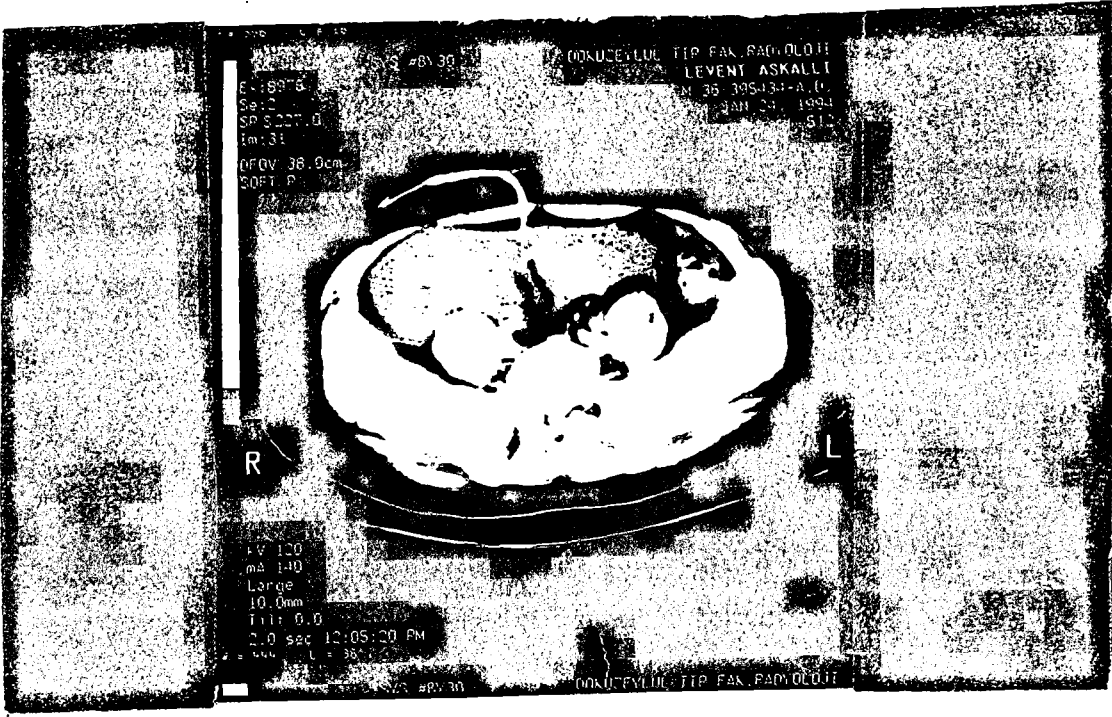Normal bulgu	: 8
Kateter çevresinde sızıntı ve karın duvarı ödemi	: 4
Kateter giriş yerinde herni ve cilt altına minimal sızıntı	: 4
Kateter giriş yerinde minimal sızıntı	: 4
Epigastrik herni	: 2
Kateter çevresinde sızıntı ile birlikte karın duvarı ve genital ödem	: 2
Hidroset	: 1
Inguinal herni ve kateter çevresinde sızıntı	: 1
Pankreatik psodokist	: 1
Eski insizyon yerinde sızıntı ve karın duvarında ödem	: 1
Hidrotoraks	: 1
Kateter malpozisyonu	: 1

Tablo 11: Elde ettiğimiz sonuçlar


	n	Kontrastsız PBT		Kontrastlı BT	
		Normal	Patolojik bulgu (+)	Normal	Patolojik bulgu (+)
Yakınması olmayan hastalar	11	10 (% 91)	1 (% 19)	6 (% 55)	5 (% 45)
Yakınması olan hastalar	19	2 (% 10)	17 (% 90)	2 (% 10)	17 (% 90)

Yakınması olmayan hastaların % 91 (n=10)'de kontrastsız PBT normal olmasına karşın bu hastaların kontrastlı PBT incelemelerinde % 55 (n=6)' i normal bulunmuş ve % 45 (n=5)' de patolojik bulgu saptanmıştır. Bu hastaların 4 tanesinde kateter giriş yerinde minimal sızıntı, 1 tanesinde eski insizyon yerinden cilt altına sızıntı gösterilmiştir (Resim 1).

Yakınması olan hastalarımızda kontrastsız ve kontrastlı PBT bulguları kıyaslandığında 11 hastada kontrastsız PBT bulgularına ilave bulgular elde edilmiştir. Bunlardan 4 tanesinde kontrastsız PBT' de kateter giriş yerinde herni saptanmış, buna karşın kontrastlı PBT'de herni ile birlikte cilt altına kontrast sızıntısı saptanmıştır (Resim 2). Kontrastsız PBT'de karın duvarında yaygın ödem saptanan 5 hastada peritondaki defektin yeri belirlenememiştir. Buna karşın kontrastlı PBT incelemesinde ise peritondan cilt altına ve karın duvarına diyalizat sızıntısının 4 hastada kateter giriş yerinden, 1 hastada ise eski insizyon yerinden olduğu saptanmıştır (Resim 3 ve Resim 4). Diğer 2 hastada ise kontrastsız PBT incelemesinde karın duvarında ve skrotumda ödem saptanmış ancak sızıntının yeri gösterilememiş, kontrastlı PBT incelemesinde ise karın duvarı ödeminin ve skrotal ödemin nedeninin kateter giriş yerinden sızıntıya bağlı olduğu, bu hastalarda prosessus vaginalislerin kapalı olduğu gösterilmiştir.

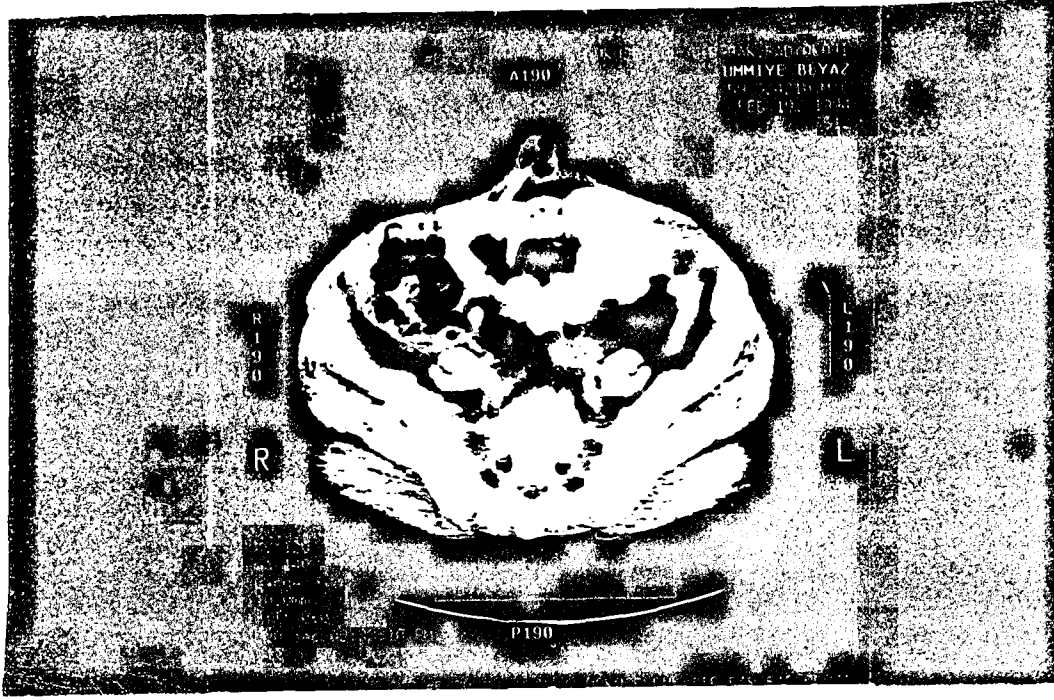


Resim 1a: Kontrastsız PBT

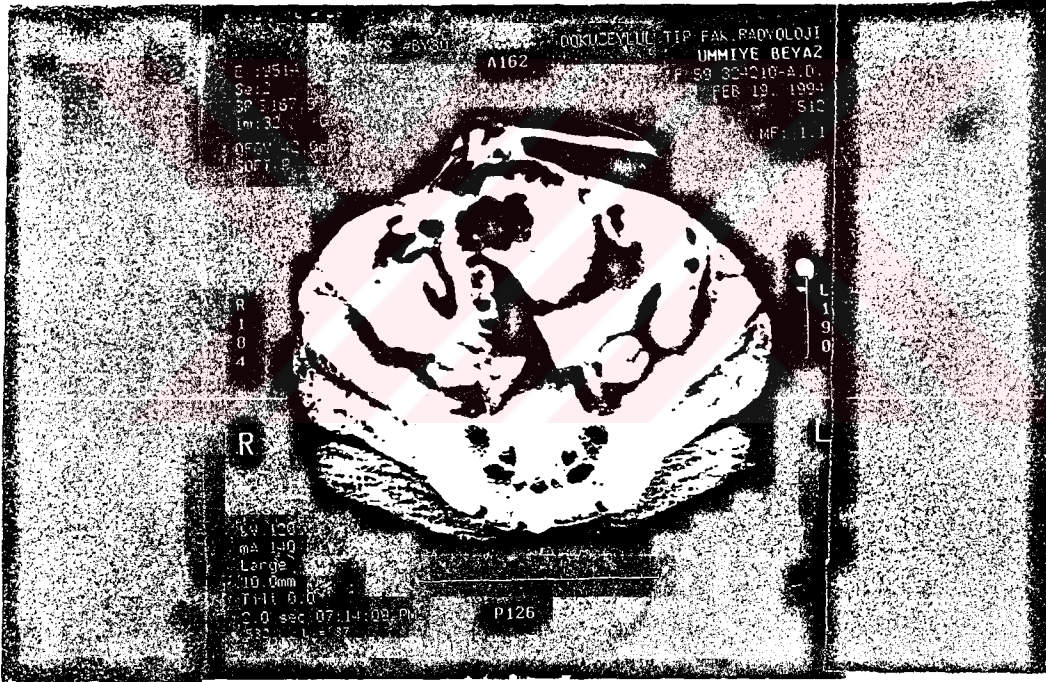

Resim 1b: Kontrastlı PBT

Resim 1 a,b: 45 yaşında erkek hasta, herhangi bir yakınması olmayan hastanın kontrastsız PBT' si normal, kontrastlı PBT' sinde ise kateter giriş yerinden kateter çevresine kontrast madde sızması görülmektedir.

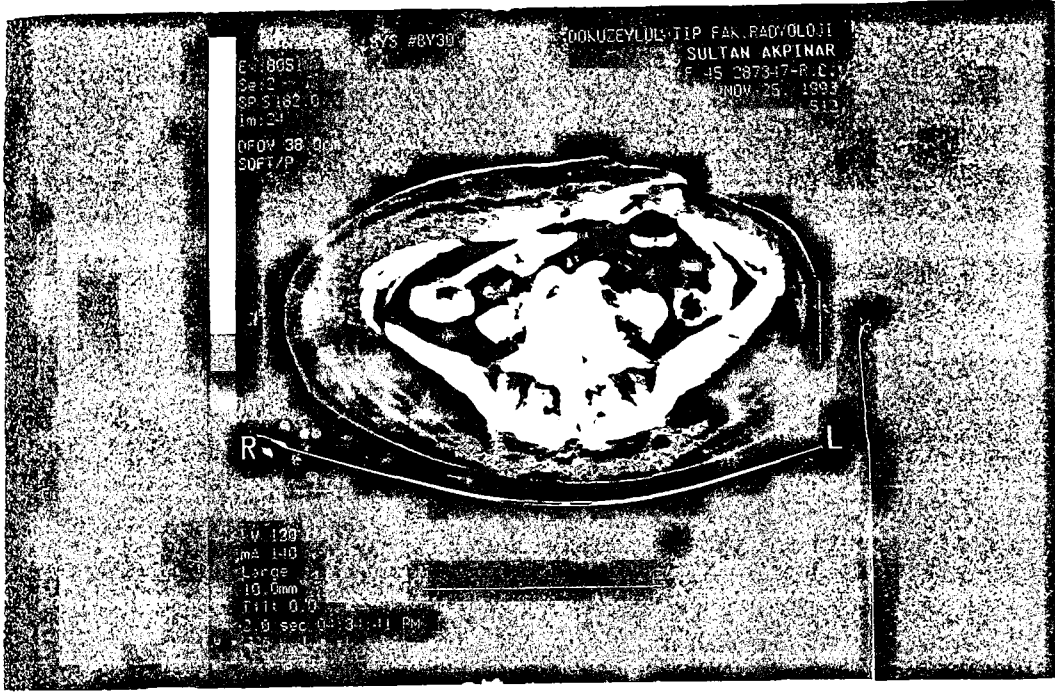

Resim 2a: Kontrastsız PBT

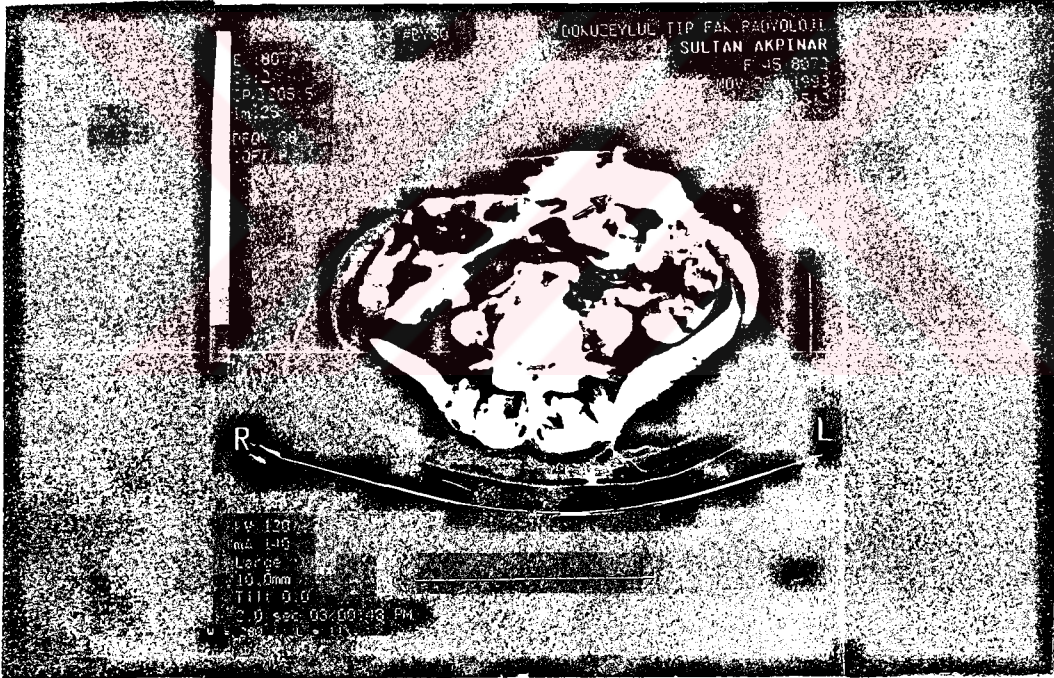

Resim 2b: Kontrastlı PBT

Resim 2 a,b: 58 yaşında kadın hasta, polikistik böbrek hastalığına bağlı renal yetmezlik nedeniyle 1,5 yıldır CAPD uygulanmakta. Kateter giriş yerinde şişlik yakınmasıyla başvuran hastada kontrastsız PBT incelemesinde giriş yerinde herni, kontrastlı PBT incelemesinde ise giriş yerinde herni ile birlikte cilt altına kontrast sızması görülmektedir.



Resim 3a: Kontrastsız PBT

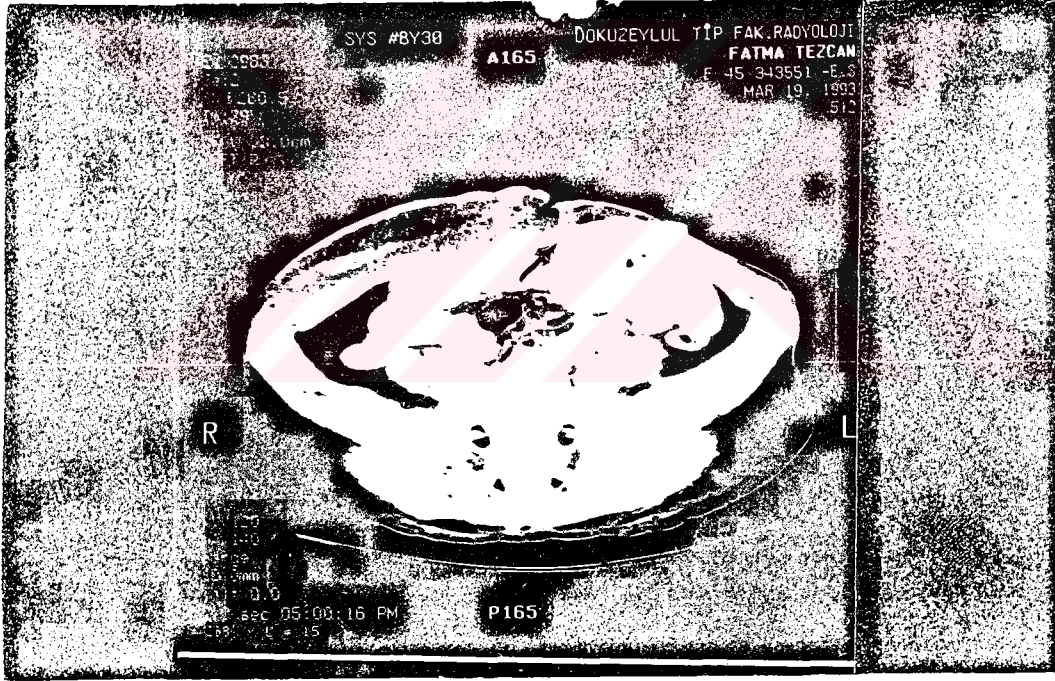


Resim 3b: Kontrastlı PBT

Resim 3 a,b: 45 yaşında kadın hasta 3 yıldır KBY mevcut. 2 yıl HD, son 1 yıldır CAPD tedavisi görüyor. Karın cildinde ödem ve eksik drenaj nedeniyle başvuran hastada kontrastsız PBT' de karın duvarında ve sakrum'da yaygın ödem, buna karşın kontrastlı PBT' de kateter çevresinden kontrast sızıntısı ve karın duvarında yaygın ödem görülmektedir.




Resim 4a: Kontrastsız PBT:

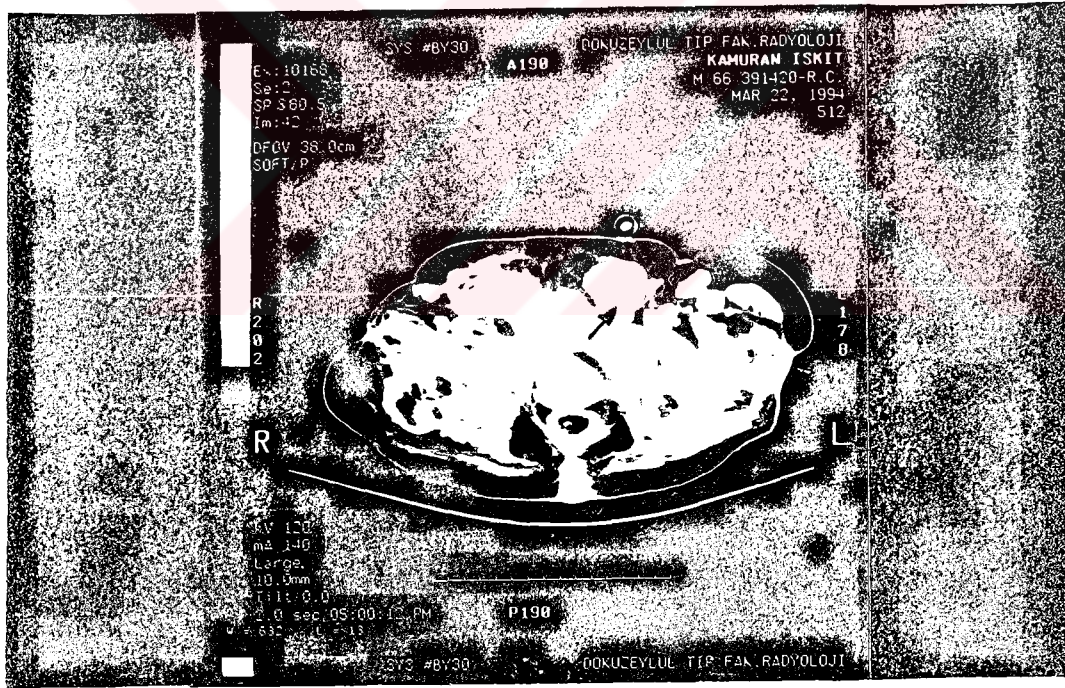


Resim 4b: Kontrastlı PBT

Resim 4 a,b: 45 yaşında kadın hasta, 6 aydır CAPD tedavisi almakta, eksik drenaj ve karın duvarında ödem yakınması ile başvurdu. Kontrastsız PBT incelemesinde karın duvarında yaygın ödem, kontrastlı PBT incelemesinde ise kateter çevresinden kontrast sızıntısı ve karın duvarındaki yaygın ödem görülmektedir.

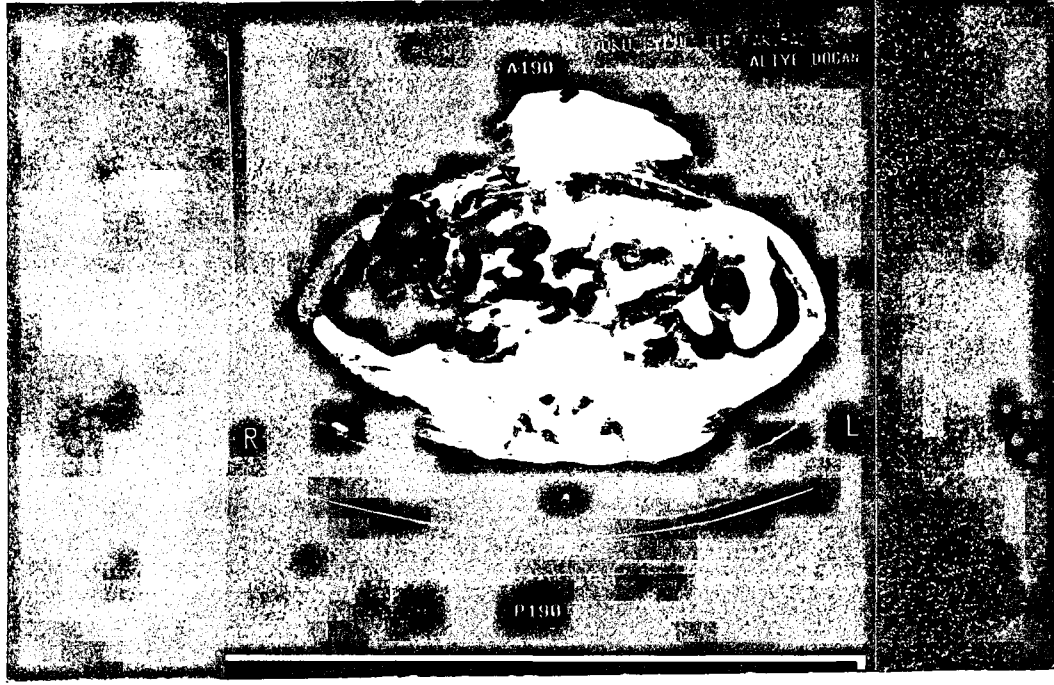

Resim 5a: Kontrastsız PBT



Resim 5b: Kontrastlı PBT

Resim 5 a,b: 65 yaşında erkek hasta, 6 aydır CAPD tedavisi alıyor. Kontrastsız PBT incelemesinde sol inguinal herni, kontrastlı PBT incelemesinde ise sol inguinal herni ile birlikte kateter çevresinden kontrast sızıntısı görülmektedir.



Resim 6a: Kontrastsız PBT



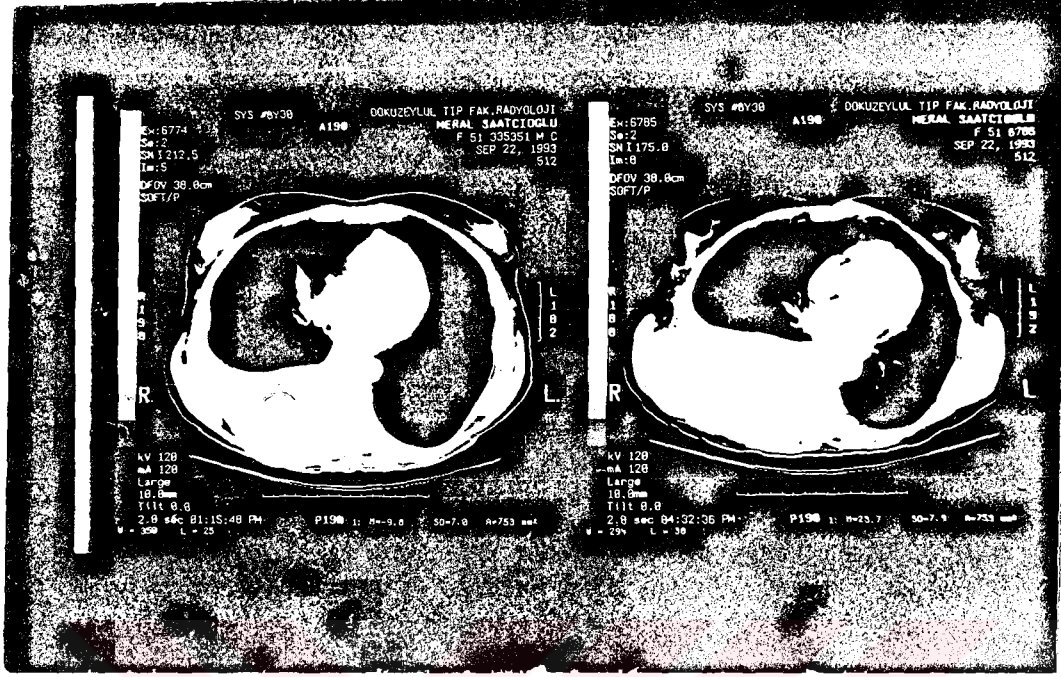
Resim 6b: Kontrastlı PBT

Resim 6 a,b: 60 yaşında kadın hasta, 26 aydır CAPD tedavisi alıyor. Kontrastsız PBT incelemesinde epigastrik herni ve kateterin ucunun cilt altında olduğu görülüyor. Aynı bulgular kontrastlı PBT' de görülmektedir.

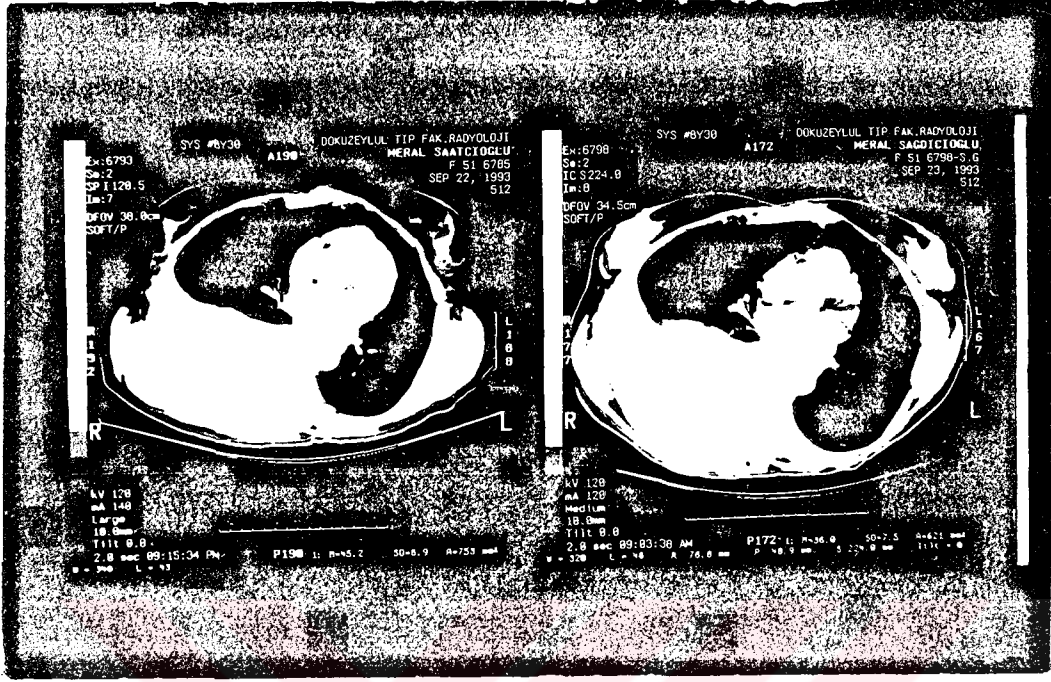Sol kasık bölgesinde şişlik yakınmasıyla başvuran hastanın kontrastsız PBT incelemesinde sol inguinal herni kontrastlı PBT incelemesinde ise bu bulguya ek olarak kateter çevresinden cilt altına kontrast sızıntısı gösterilmiştir (Resim 5).

Epigastrium bölgesinde şişlik ve dışa drenaj (out flow)'da güçlük nedeniyle başvuran bir hastamızda yapılan incelemelerde kontrastsız ve kontrastlı PBT incelemelerinde epigastrium'da herni ve kateterin cilt altı dokusuna doğru yer değiştirdiği, hastadaki drenaj güçlüğünden kateterin bu malpozisyonunun sorumlu olduğu gözlenmiştir (Resim 6).

Nefes darlığı ve kateter giriş yerinde şişlik yakınmasıyla başvuran 1 hastada hidrotoraks ve kateter giriş yerinde herni saptanmıştır. Bu hastada kontrastlı PBT ile transdiyaframatik geçiş gösterilmiştir. Ancak diyaframadaki defektin yeri saptanamamıştır (Resim 7).



Resim 7a: Kontrastlı PBT (kontrast verildikten 4 ve 8 saat sonra)



Resim 7b: Kontrastlı PBT (Kontrast verildikten 12 ve 24 saat sonra)

Resim 7 a,b: 58 yaşında nefes darlığı yakınması olan kadın hasta, kontrastsız-BT' de sağ'da plevral sıvı saptandı. Kontrastlı PBT de ise kontrast verildikten 4, 8 , 12 ve 24 saat sonra sağ hemityafragmadaki sıvıdan dansite ölçümü yapıldı. Sıvı dansitesinin giderek arttığı 12. saatte pik değere ulaştığı ve batın boşaltılınca da giderek azaldığı görülmektedir.

TARTIŞMA

CAPD hastalarında peritonit dışı komplikasyonların değerlendirilmesinde periton bilgisayarlı tomografi önemli bir yer tutar (26, 27, 28).

Kontrastsız PBT incelemesiyle büyük diyalizat sızıntıları hakkında bilgi alırken, kontrastlı PBT incelemesiyle daha düşük miktarlardaki diyalizat sızıntısının gösterilebilmesi, ayrıca intraperitoneal sıvı dağılımı ve kateter pozisyonunun değerlendirilmesi mümkün olmaktadır (7, 24 ,27, 28, 29).

CAPD hastalarında halen en önemli sorunların başında peritonit gelmektedir (15,16,17). Peritonitlerin seyrinde bazen lokalize enfeksiyon odakları ve abse'ler oluşabilmektedir. Batında asit veya periton diyaliz sıvısı varlığında lokal kolleksiyonları konvansiyonel periton BT veya USG ile saptanması güç olmasına karşın, kontrastlı periton BT ile tekrarlayan peritonitlere sekonder intraabdominal apse formasyonları, psodokistleri veya lokalize sıvı kolleksiyonları gösterilebilir (26,29).

Kateterle ilişkili sorunlar CAPD hastalarında morbiditenin en sık ikinci nedenidir. Kateterle ilişkili komplikasyonlar arasında cilt altı dokusuna diyalizat sızması veya kateter çıkış yerinden dışarıya diyalizat sızması, kateter malpozisyonu ve kateter obstrüksiyonu gibi sorunlar sayılabilir (6, 7, 29).

Lokalize abdominal ve/veya genital ödem CAPD hastalarında diyalizat sızıntısının genel bir belirtisi olarak bildirilmiştir (27,28,29). Bu tip ödemin kateterin intrabdominal giriş yerindeki veya insizyonel, inguinal ve ventral hernilerdeki periton defektlerinden abdominal yumuşak dokular içerisine diyalizat sızıntısı sonucu olduğu bildirilmiştir. Bu komplikasyonu değerlendirmede periton boşluğuna diyaliz kateterinden opak madde infüzyonunu takiben alınan direkt radyagramların, Technetium ^{99m} ile elde olunan periton sintigrafisinin, kontrastsız ve kontrastlı periton BT' nin yararlı olduğu

bildirilmiştir (5, 29, 30). Ancak yapılan çalışmalar diyalizat sızıntısını belirlemede kontrastlı Periton BT' nin direkt grafiler, periton sintigrafisi ve kontrastsız PBT'sine üstün olduğunu göstermiştir (29, 31, 32, 33).

Periton boşluğuna periton diyalizi kateteri aracılığıyla kontrast madde infüzyonunu takiben alınan direkt radyagramlar (peritoneogramlar) bazı örneklerde peritondaki defekti tam olarak gösterebilir, ancak yalnız negatif sonuçlar bildirilmiştir (4, 5). Tc^{99m} 'in periton kateteri aracılığıyla periton boşluğuna verilmesiyle abdominal sintigrafi alınabilir. Bu yöntem kötü rezolüsyonu nedeniyle hernilerin ve kateter çıkış yeri sızıntılarının gerçek tanımlamasına engeldir. Ancak açık kalmış prosessus vaginalisi doğru olarak tanımlayabilir (5, 6, 29, 32). Periton bilgisayarlı tomografi ise kateterin giriş yerindeki ve periton içindeki seyrini göstererek periton defektleri hakkında kesin bilgi verir. Periton BT birden fazla periton defektlerinin gösterilmesinde de çok faydalıdır (5, 6, 7, 27, 28, 29, 31).

Kronik periton diyalizi hastalarında diyalizat genital bölgeye iki yoldan ulaşır. Bunlardan birincisi diyalizat kateterin peritona girdiği yerdeki periton defektlerinden, umbilikal ve ventral hernilerdeki periton defektlerinden veya daha önce geçirilmiş operasyonlara sekonder peritono-fasiyel defektlerden periton dışına kaçarak genital bölgeye ulaşır. İkincisinde ise diyalizat direkt olarak açık kalmış prosessus vaginalis aracılığıyla skrotum veya vulvaya ulaşır (4, 5, 6). Genital ödemin nedeni anlaşıldığı zaman bu cerrahi olarak düzeltilmelidir. Çünkü ödem konservatif önlemlerle düzeltilse bile barsak inkarserasyonu olasıdır (30).

Çalışmamızda yakınması olmayan hastalar da çalışmaya alındı. Bu hastalarda kontrastsız BT incelemelerinde hastaların % 91 (n=10)' de bulgular normal sınırlarda saptandı. Aynı hastaların kontrastlı PBT incelemelerinde ise hastaların % 45 (n=5)' de klinik olarak herhangi bir yakınmaya neden olmayan kateter çevresinden minimal cilt altı sızıntısı saptandı. Buradan küçük miktarlardaki (semptom oluşturmayacak düzeyde) diyalizat sızıntılarının

gösterilmesinde kontrastlı PBT' nin kontrastsız PBT' den daha üstün olduğunu saptadık. Bu bulgumuzda daha önceki çalışmalarla uyumlu bulundu(7, 27, 28, 29). Ancak asemptomatik hastalarda kontrastsız ve kontrastlı PBT uygulamasının gerekli olmadığı kanısına vardık.

Yakınması olan 19 hastamızın 17' sinde (% 90) kontrastsız ve kontrastlı PBT ile patolojik bulgu saptadık. Ancak patolojik bulgu saptadığımız hastaların % 65'inde (n=11) kontrastlı BT'de kontrastsız PBT bulgularına ilave bulgular saptadık. Bunların 4'ünde kontrastsız PBT kateter giriş yerindeki herni kontrastlı PBT'de ise herniyle birlikte cilt altı dokusuna diyalizat sızması saptadık. 7 hastada ise kontrastsız PBT' de karın duvarında yaygın ödem ve inguinal ödem saptanmasına karşın kontrastlı PBT ile peritondaki defektin yeri ve inguinal ödemin nedeni saptanmıştır. Bu bulgularda bize karın duvarı ödemi ve inguinal ödem olgularında peritondaki defektin yerinin saptanmasında ve inguinal ödemin nedeninin belirlenmesinde kontrastlı PBT'nin kontrastsız PBT'den daha üstün olduğunu belirten literatür bulgularıyla bizim sonuçlarımızın uyumlu olduğunu gösterdi (4, 5, 27, 28, 29, 33, 34).

Drenaj güçlüğü (dışa akım) olan bir hastamızda kontrastsız ve kontrastlı PBT'de kateterin cilt altı dokusuna doğru yer değiştirdiği ve kateter malpozisyonunun bu drenaj güçlüğünden sorumlu olduğunu saptadık. Ancak burada kullandığımız Tenckhoff kateterlerin yapısında var olan radyokontrast maddeler nedeniyle kateter kendisi opak görüntü vermektedir. Bu nedenle kateterin yerini ve pozisyonunu göstermede bu hastada kontrastlı PBT'nin ilave bir katkısını saptamadık. Ve böyle özel bir durumda kontrastlı PBT'nin kontrastsız PBT' ye bir üstünlüğü olmadığı açıktır ancak drenaj güçlüğü'nün diğer nedenlerini ve kateterin periton içerisindeki konumunu belirlemede kontrastlı PBT'nin üstünlüğü tartışmasızdır (24, 26, 27, 28, 29, 34).

Aynı şekilde pankreatik psodokist olgularında kistin gösterilmesinde kontrastlı periton BT' nin kontrastsız periton BT' ye üstünlüğü olmadığı

kanısında. Hidrotoraks olgularında ise plevral boşluktan alınan sıvının hücre sayımı, biyokimyasal tetkiki ve direkt radyagraflarıyla hidrotoraksın tanısını koymak mümkün olmasına karşın bunun CAPD'nin bir komplikasyonu olduğunu söyleyebilmek için transdiyafragmatik geçişin gösterilmesi şarttır. Bu da kontrastlı PBT ile kesin olarak gösterilebilmektedir (23). Bu nedenle hidrotoraks olgularında kontrastlı PBT uygulamasının gerekli ve yeterli olduğu, kontrastsız PBT uygulamasına gerek olmadığı sonucuna varılmıştır.

Sonuç olarak periton bilgisayarlı tomografi diyalizat sızıntısının yerinin belirlenmesinde, intraabdominal apse formasyonlarının, lokalize sıvı kolleksiyonlarının, psodokistlerin ve peritoneal sıvı dağılımının belirlenmesinde, kateter pozisyonunun ve malpozisyonunun belirlenmesinde yararlı bir yöntemdir. Ancak minimal cilt altı sızıntılarının belirlenmesinde, karın duvarı ödemi ile birlikte genital ödem varlığında sızıntının yerinin ve genital ödemin nedeninin belirlenmesinde kontrastlı periton BT' nin kontrastsız periton BT' den daha üstün olduğu sonucuna varılmıştır. Ayrıca yakınması olmayan hastalarda da periton BT' nin önemli bir katkı sağlamadığı bu nedenle uygulanmasının gerekmediği sonucuna varılmıştır. Yakınması olan hastalarda ise başlangıçta elde edilen Kontrastsız PBT kesitlerinin hastaların tanısında ilave bulgu sağlamadığı, maliyetinin azaltılması ve hastaların daha az radyasyona maruz kalması için sadece kontrastlı Periton BT' nin yeterli olduğu kanısında ve bunu önermekteyiz.

ÖZET

Ünitemizde SDBY nedeniyle CAPD tedavisi olan erişkin yaş grubundan 30 hasta çalışmaya alınmıştır. Yakınması olsun yada olmasın bu hastaların hepsine kontrastsız ve kontrastlı periton bilgisayarlı tomografi incelemesi yapılmıştır.

Çalışmaya aldığımız hastalardan 11'nin yakınması olmamasına karşın 19'nun değişik yakınmaları vardı.Yakınması olmayan hastaların 10' unda kontrastsız PBT normal bulunurken, 1 hastada karın duvarında cilt altı ödemi saptanmıştır. Buna karşın bu hastaların kontrastlı BT uygulamasında 6 hastada normal bulgular, 5 hastada ise patolojik bulgular saptanmıştır.

Yakınması olan 19 hastanın incelenmesinde ise 17 hastada kontrastsız ve kontrastlı PBT ' de patolojik bulgu saptanmıştır. Ancak bu hastalardan 11 tanesinde kontrastlı PBT ' de kontrastsız PBT bulgularına ilave bulgular elde edilmiştir. Bunlardan 4 tanesinde kateter giriş yerindeki herniyle birlikte kateter etrafından cilt altına sızıntı, 7 hastada karın duvarında yaygın ödemle birlikte peritondaki defektif yeri gösterilmiştir. Diğer 2 hastada ise karın duvarı ve skrotal ödem birlikteliğinde bunun nedeninin peritondaki bir defekten kaynaklandığı, prosessus vaginalis' lerin açık olmadığı gösterilmiştir.

Bu çalışmada CAPD'nin peritonit dışı komplikasyonlarının değerlendirilmesinde periton bilgisayarlı tomografinin yararlı olduğu, ancak kontrastsız periton bilgisayarlı tomografinin gerekli olmadığı, sadece kontrastlı periton bilgisayarlı tomografinin yeterli olduğu, ayrıca yakınması olmayan hastalarda periton bilgisayarlı tomografi uygulanmasının gerekli olmadığı sonucuna varılmıştır.

KAYNAKLAR

1. Popovich RP, Moncrief JW, Nolph KD, et al: Continuous ambulatory peritoneal dialysis. *Ann Intern Med* 88: 449-456, 1978.
2. Nolph KD: Update on peritoneal dialysis worldwide. United States renal data system (USRDS) 1992. Annual data report. *Am J Kidney Dis* 20 (suppl 2): 48-54, 1992.
3. Erek E, Serdengeçti K, Ataman R, Apaydın S: Türkiyede nefroloji, dializ ve transplantasyon 1992-1993. İstanbul, Türk Nefroloji Derneği Yayınları No:6, 1993, p:16.
4. Capelouto CC, De Wolf WC: Genital swelling secondary to leakage from continuous ambulatory peritoneal dialysis: Computerized tomography diagnosis. *J Urol* 150: 196-198, 1993.
5. Kopecky RT, Funk MM, Kreitzer PR: Localized genital edema in patients undergoing continuous ambulatory peritoneal dialysis. *J Urol* 134: 880-884, 1985.
6. Winchester JF, Kriger FL: Fluid leaks: Prevention and treatment. *Perit Dial Int* 14 (suppl 3): 43-48, 1994.
7. Maxwell AJ, Boggis CRM, Sambrook P: Computed tomographic peritoneography in the investigation of abdominal wall and genital swelling in patients on continuous ambulatory peritoneal dialysis. *Clin Radiol* 41: 100-104, 1990.
8. Hollett MD, Marn CS, Ellis JH, Francis IR, Swartz RD: Complications of continuous ambulatory peritoneal dialysis: Evaluation with CT peritoneography. *AJR* 159: 983-989, 1992.
9. Khanna R, Nolph KD, Oreopules DG: The essentials of peritoneal dialysis. Dordrecht, Boston, London, Kluwer Academic Publishers, 1993, pp: 1-18.
10. Nolph KD: Peritoneal dialysis. In *Textbook of Kidney (Vol 2)* Edited by Brenner BM, Rector FC, Philadelphia, 1991: pp: 2299-2336.
11. Lane T, Chandran P: Ten -year experience with exit site infections *Nephron* 55: 220-221, 1990.

12. Gokal R, Ash SR, Helfrich GB, et al: Peritoneal catheters and exit-site practices: Toward optimum peritoneal access. *Perit Dial Int* 13: 29-39, 1993.
13. Giangrande A, Allaria P, Torpia R, et al: Ultrastructure analysis of Tenckhoff chronic peritoneal catheters used in continuous ambulatory peritoneal dialysis patients. *Perit Dial Int* 13 (suppl 2): 133-135, 1992.
14. Nolph KD: *Peritoneal dialysis*. Dordrecht, Boston, London, Kluwer Academic Publishers, 1990, pp: 133-319.
15. Keane WF, Everett ED, Golper TA, et al: Peritoneal dialysis-related peritonitis treatment recommendations 1993 update. *Perit Dial Int* 13 (1): 5-19, 1993.
16. Saklayan MG: CAPD peritonitis: Incidence, pathogens, diagnosis, and management. *Med Clin North Amer* 74 (4): 997-1010, 1990.
17. Brint AJ, Finch RG, Gokal R, Goldsmith HJ, Junor B, Oliver D: Diagnosis and management of peritonitis in continuous ambulatory peritoneal dialysis. *Lancet* 11:845-848, 1987.
18. Çelik A, Çamsarı T, Salman Ş, Sifil A, Çavdar C: CAPD hastalarımızda peritonit sıklığı : Y-Seti öncesi ve sonrası dönemin değerlendirilmesi. XI. Ulusal böbrek hastalıkları, diyaliz ve transplantasyon kongresi özet kitabı. Samsun, 1994, p: 147.
19. DEÜTF İç hastalıkları ABD Nefroloji Bölümü CAPD ünitesi hasta kayıtları.
20. Ateş K, Duman N, Karatan O, Erbay B, Aynı D, Ertürk Ş, Ertuğ E: CAPD tedavisi uygulanan hastalarda gözlenen mekanik koplasyonlar. X. Ulusal böbrek hastalıkları, diyaliz ve transplantasyon kongresi özet kitabı. Bursa , 1993 , p : 147.
21. Hirsh DJ, Jindall KK: Late Leaks in peritoneal dialysis patients. *Nephrol Dial Transplant* 6: 670-671, 1990.
22. Singh S, Vaidya P, Dale A, Morgan B: Massive hydrothorax complicating continuous ambulatory peritoneal dialysis. *Nephron* 34: 168-172, 1983.
23. Ing A, Rutland J, Kalowski S: Spontaneous resolution of hydrothorax in continuous ambulatory peritoneal dialysis. *Nephron* 61: 247-248, 1992.

24. Scanziani R, Dozio B, Caimi F, De Rossi N, Magri F, Surian M: Peritoneography and peritoneal computerized tomography: a new approach to non-infectious complications of CAPD. *Nephrol Dial Transplant* 7: 1035 - 1038, 1992.
25. Pattison CW, Rodger RSC, Adu D, Micheal J, Matthews HR: Surgical treatment of hydrothorax complicating continuous ambulatory peritoneal dialysis. *Clin Nephrol* 21(3). 1991-1993, 1984.
26. Stork J: Intraperitoneal contrast agents for computed tomography. *AJR* 145: 300-301, 1985.
27. Litherland J, Gibson M, Sambrook P, Lupton E, Beamon M, Ackrill P: Investigation and treatment of poor drains of dialysate fluid associated with anterior abdominal wall leaks in patients on chronic ambulatory peritoneal dialysis. *Nephrol Dial Transplant* 7: 1030-1034, 1992.
28. Brown DL, Johnson JB, Kraus AP, Duke RA, Barrett MR: Computed tomography with intraperitoneal contrast medium for localization of peritoneal dialysis leaks. *J Comput Assist Tomogr* 11(2): 276-278, 1987.
29. Twardowski ZJ, Tully RJ, Ersoy F, Dedhia NM: Computerized tomography with and without intraperitoneal contrast for determination of intraabdominal fluid distribution and diagnosis of complications in peritoneal dialysis patients. *Trans Am Soc Artif Intern Organs* 36: 95-103, 1990.
30. Rubin J, Raju S, Teal N, Hellems E, Bower JD: Abdominal hernia in patients undergoing continuous ambulatory peritoneal dialysis. *Arch Intern Med* 142: 1453, 1982.
31. Twardowski ZJ, Tully RJ, Nichols WK, Sunderrajan S: Computerized tomography (CT) in the diagnosis of subcutaneous leak sites during continuous ambulatory peritoneal dialysis (CAPD). *Perit Dial Bull* 4: 163-166, 1984.
32. Kopecky RT, Fryomer PA, Witanowski IS, Thomas FD: Complications of continuous ambulatory peritoneal dialysis: diagnostic value of peritoneal scintigraphy. *Am J Kidney Dis* 10: 123-132, 1987.

- 33.Yılmaz H, Süleymanlar G, Ersoy F, Yılmaz S, Özkaynak C, Lüleci E, Yakupođlu G: CAPD komplikasyonlarının tanısında peritoneal CT'nin deđeri. X. Ulusal böbrek hastalıkları, diyaliz ve transplantasyon kongresi özet kitabı. Bursa, 1993, p: 150.
- 34.Litherland J, Lupton EW, Ackrill PA, Venning M, Sambrook P: Computed tomographic peritoneograph: CT manifestations in the investigation of leaks and abnormal collections in patients on CAPD. Nephrol Dial Transplant 9: 1449-1452, 1994.

