

SUPRAVALVÜLER AORT DARLIĞI VE KORONER ARTER ANOMALİSİ İLE BİRLİKTE OLAN WILLIAMS SENDROM LU BİR OLGU

Nurettin ÜNAL*, Timur MEŞE*, Suphi HÜDAOĞLU*, Şemsettin YUNUS*,
Baran UĞURLU**, Adnan AKÇORAL*

D.E.Ü. Tıp Fakültesi Çocuk Sağlığı ve Hastalıkları Anabilim Dalı, Çocuk Kardiyolojisi Bilim Dalı*
D.E.Ü. Tıp Fakültesi Göğüs-Kalp-Damar Anabilim Dalı**

ÖZET

Kardiyovasküler hastalıklarda aile öyküsü önemli bir risk faktörü olsa da, bu hastalıkların spesifik genetik risk faktörleri konusunda oldukça az bilgi vardır. Sık karşılaşılan kalıtsal kalp hastalıklarının oluşumu ile ilgili bilgi sorumlu genlerin saptanmasına yönelik araştırmalarla sağlanacaktır. Kardiyovasküler hastalıklara moleküler genetik yaklaşım açısından önemli basamak oluşturan Williams sendromlu bir olguyu ele aldık.

Anahtar sözcükler: Williams Sendromu, supra-valvüler aort darlığı, koroner arter anomalisi

SUMMARY

Although family history can be an important risk factor for cardiovascular disease, very little is known about the nature of the specific genetic risk factors. Studies for determination of genes responsible for inherited cardiovascular disease will bring more information about the mechanism process. Here we are reporting a case with Williams syndrome.

Key words: Williams syndrome, supra valvular aortic stenosis, coronary artery anomaly.

Williams sendromu (WS), 1961 yılında Williams ve ark, 1962 yılında Beuren ve ark tarafından tanımlanmıştır (1,2). İnfantil hiperkalsemi ve supra-valvüler aort stenozu olan çocukların benzer fenotipte (elfin facies) oldukları saptanmıştır (Şekil 1)(3). WS, özgün fenotipi, konjenital kalp ve arter hastalıkları (aort, pulmoner arter, karotis, koroner, renal, serebral), mental retardasyon, özgün öğrenme profili, hipersosyal kişilik ve tanımlandığı ilk dönemlerden daha az sıklıkta gözlenen hiperkalsemi tablosu ile bilinmektedir. Ancak 1993 yılında moleküler genetik çalışmalarla kromozom 7q11:23'ün bir elastin alellinde de novo submikroskopik delesyon sonucu bu sendromun bulgularının oluştuğu saptanmıştır.

WS'lu olguların olguların % 92 'sinde kardiyovasküler anomaliler saptanır. Supra

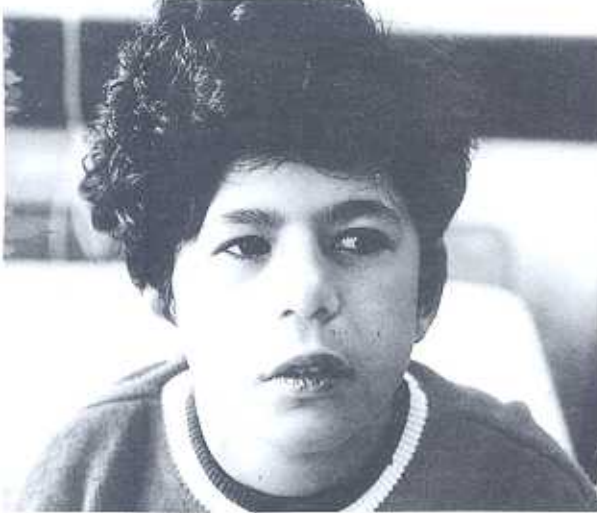valvüler aort stenozu % 60 olguda saptanırken daha az olarak aorta hipoplazisi, koarktasyon, VSD, periferik pulmoner arterlerde daralma, PDA, kesintili aortik ark ve çok nadir olarak da MVP+MY ve koroner arter anomalisi saptanmaktadır (3,4).

Nadir görülen koroner arter anomalisi ile birlikte olan Williams sendromlu olguyu yeni literatür bilgileriyle sunuyoruz.

OLGU

E.G; 10 yaşında, aralarında 3.dereceden akrabalık olan anne ve babanın 3. çocuğu olarak dünyaya gelen kız hastanın, mental retardasyon, kalbinde üfürüm duyulması nedeniyle çeşitli hastanelerde izlendiği, diğer iki kız kardeşinin sağlıklı olduğu, yürüme 3 yaşta, konuşma 4 yaşta ve ilkökul 1.sınıftan terk ettiği öğrenildi. Fizik muayenede, vücut ağırlığı 30 kg (%25),

boy:135 cm (%25), kalp tepe atımı 88/dk, ritmik, KB:120/80mmHg, solunum:16/dk, femoral nabazanlar iki taraflı palpe ediliyordu. Psikolojik testlerde öforik kişilikli, IQ'sünün 75 olduğu saptandı. Baş-boyun muayenesinde yüz görünümü geniş ve öne çıkıntılı alın, epikantal kıvrım, gelişmemiş burun kökü ve üst çene, geniş ağız, yukarı çekik ve uzun üst dudaklar ve burun, hipotelorizm ve diş malformasyonları saptandı (Şekil 1,2).

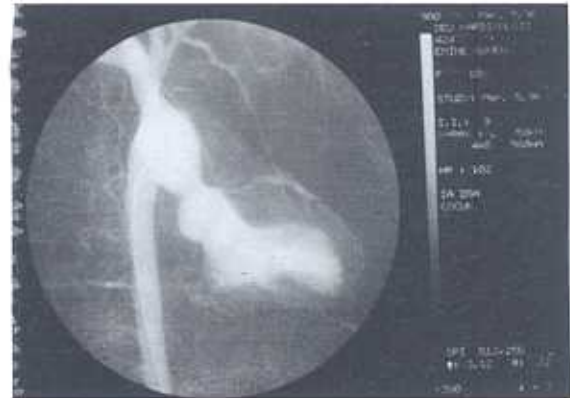

Şekil 1. Olgunun önden yüz görünümü.

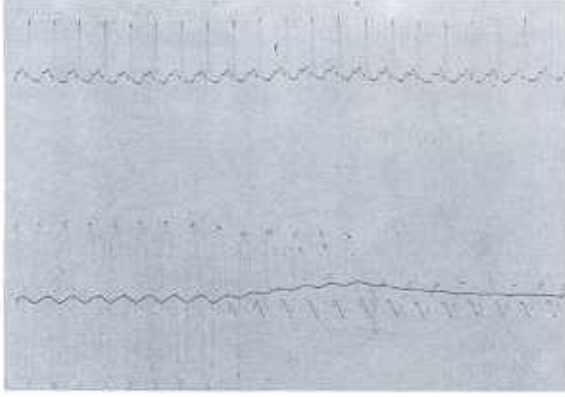


Şekil 2. Olgunun yandan yüz görünümü.

Kardiyovasküler sistem muayenesinde, palpasyonla suprasternal çentikte boyuna yayılan sistolik thrill, oskültasyonda sağ 2.İKA 3/6° sistolik ejeksiyon üfürümü vardı. Telekardiyografide kardiyotoraksik oran normal, sol ventrikül konturu belirgin, asendan aorta geniş olarak saptandı. Akciğer vaskülaritesi normaldi. Elektrokardiyografide sol ventrikül hipertrofisi ve sistolik yüklenme bulguları vardı. Ekokardiyografik çalışmada interatrial ve interventriküler septum intakt, mitral kapakta mitral valv prolapsusu ve 1° yetersizlik, aort kapağının 1 cm kadar üstünde, çıkan aortada 55 mmHg basınç gradienti oluşturan diskret darlık saptandı. Kateter ve anjiyografik çalışmada supravavüler, kum saati şeklinde aort darlığı, persistan foramen ovale ve sol sinüs valsavadan tek koroner arter çıkışı saptandı (Şekil 3, 4). Göğüs Kalp Cerrahisi kliniğinde ameliyatı yapılarak kardiyak patolojileri düzeltildi.



Şekil 3. Olgunun supravavüler aort darlığının anjiyografik görünümü.



Şekil 4. Supravalvüler aort darlığının tipik basınç trasesi.

TARTIŞMA

Fankoni ve arkadaşları(1952), Lightwood (1952) ve Creery(1953) yıllarında idiyopatik infantil hiperkalsemi tanımlamalarında sonra Williams ve arkadaşları(1961), Beuren ve arkadaşları (1962) supravalvar aort stenozu tanımlamışlardır (1,2). Daha sonraki yıllarda ağır idiyopatik infantil hiperkalsemili ve supravalvar aort stenozlu çocukların benzer şekilde peri yüzü görünümüne (elfin facies) sahip oldukları saptanmıştır (4).

1993 yılında 7.kromozomun uzun kolunda yerleşen DNA markerları belirlenmiştir. Sporadik olarak saptanan WS'da 7q11.23 ün submikroskopik delesyonunun olduğu Mark ve ark. tarafından saptanmıştır(6). Delesyon bir elastin allelinde de novo veya kalıtsal olarak gerçekleşmektedir. Elastin lokusunda oluşan olay WS sendromundaki vasküler patolojiyi ve bağ dokusu anormalliklerini, hipertansiyonu,

cildin erken yaşlanmasını, dismorfik fasiyal görünümü ve eklem tutulumunu açıklamaktadır. Fakat yine her bulguyu elastin ile açıklamak imkansızdır (6,12).

Bugün artık Williams sendromu etyolojisi moleküler genetik olarak bilinen, özgün yüz görünümü, büyüme-gelişme geriliği, mental retardasyon, öğrenme güçlüğü, strabismus, diş malformasyonları ve bazen infantil hiperkalsemi ile ilişkili bir antitedir. WS'da hiperkalsemi sıklıkla gözlenmez.

Olguların % 92 sinde kardiyovasküler anomaliler saptanır,% 60'ında aort orijinli olan bu anomalilerden en sık görülen supravalvüler aort stenozunun kum saati tipi hastamızda saptanmıştır. Bu anomaliye ek olarak da, birlikte nadir görülen mitral valv prolapsusu ve koroner arter çıkış anomalisi saptanmıştır (Şekil 3). Kum saati tipinde supravalvüler aort stenozunda media tabakası sinüs valsalvanın üst kısmında ileri derecede kalınlaşma göstermektedir. Çeşitli cerrahi tekniklerle düzeltilebilen bu anomalinin erken ve orta vadede başarısı mükemmeldir (9,12).

Günümüzde sadece büyük arterlerde değil arteriyel dolaşımın bir çok alanında (ör.serebral, renal arter stenozu) tutulum Soper ve ark. Ingelfinger ve ark. tarafından bildirilmiştir (9,10,11). Olguların bu yönlerden de araştırılması gerekmektedir. Olgumuzun yapılan yapılan kranial kompüterize tomografik ve magnetik rezonans tetkikleri ve renal anjiografik ve fonksiyon testleri normal saptanmıştır.

KAYNAKLAR

1. Williams JCP, Barrett-Böyes BG, Lowe JB. Supravalvular aortic stenosis. *Circulation*. 24:1311,1961.
2. Beuren A, Apitz J, Harmjanz D. Supravalvular aortic stenosis in association with mental retardation and certain facial apperance. *Circulation*. 26:1234-1240,1962.
3. Akçoral A, Özaksoy D, Oran B, Narin N, Çevik N. A new and rare form of Williams' syndrome. *Acta Paediatrica Japonica* 35: 247-251,1993.
4. Rashkind JW, Galinho R, Arcasoy M. Cardiac findings in idiopathic hypercalcemia of infancy. *J.Pediatr* 56:464,1961.
5. Özme Ş, Akçoral A, Saraçlar M. Supravalvüler Aort Stenozu. *Çocuk Sağlığı ve hastalıkları Dergisi*. Cilt 20: 36-43, 1977.
6. Mark T, Keating. Genetic Approaches to Cardiovascular Disease. *Circulation*. 92:142-147, 1995.
7. Van son J A M., Danielson G K., Puga F J., Shcaff H V., Rastogi A., Edwards W D. Supravalvular aortic stenosis. *The Journal of Thoracic and Cardiovascular Surgery* Jan:103-115,1994.
8. Kaplan P, Levinson M, Kaplan B S. Cerebral artery stenosis in Williams syndrome cause strokes in childhood. *Journal of Pediatrics* 126:943-5,1995.
9. Soper R, Chaloupka J C, Fayad B P, Greally J M, Shaywitz B A, Awad I. Ischemic stroke and intracranial multifocal cerebral arteriopathy in Williams syndrome. *Journal of Pediatrics* 126:945-8,1995.
10. Myers J L, Waldhausen J A, Cyran S E, Gleason M M, Webwer H S, Baylen B G. Results of surgical repair of congenital supravalvular aortic stenosis. *The Journal of Thoracic and Cardiovascular Surgery* Feb: 281-288. 1993.
11. Ingelfinger J R, Newburger J W. Spectrum of renal anomalies in patients with Williams syndrome. *J Pediatr* 119:771-3, 1991.
12. Johnson M C, Watson M S. Chromosome 22q11 monosomy and genetic basis of congenital heart disease. *The Journal of Pediatrics* 129:1-3,1996.