

VULVANIN PARAKLİTORAL BİR GRANÜLER HÜCRELİ  
MYOBLASTOMA OLGUSU  
(Olgu Bildirimi)

ERTEN, O., CELİLOĞLU, M., ÖZGÖREN, B., KÜPELİOĞLU, A.

**ÖZET :** Granüler hücreli myoblastoma genellikle benign olan ve seyrek olarak görülen bir tümördür. Literatürde, vulvar tutulum, olguların %7-16 sında bildirilmiştir. Klitoral tutulum ise oldukça enderdir ve bu tümör klitoral ve vulvar kitlelerin ayırıcı tanısında gözönüne alınmalıdır.

**ABSTRACT :** Oktay ERTEN, Murat CELİLOĞLU, Bilge ÖZGÖREN, Ali KÜPELİOĞLU, Dokuz Eylül University Faculty of Medicine Dept. of Gynecology and Obstetrics and Dept. of Pathology. Case Report. A paraclitoral granuler cell myoblastoma of vulva.

Granuler cell myoblastoma is generally benign, a rare tumor. Vulvar involvement is extremely rare and this tumor should be considered in the differential diagnosis of clitoral and vulvar masses.

**Key words :** Granuler cell myoblastoma, tumors of vulva

**Anahtar sözcükler :** Granüler hücreli myoblastoma, vulva tümörleri

Vulva tümörleri genital organ tümörleri arasında seyrek görülen oluşumlardır. Bu tümörlerin ayırıcı tanısında karsinom dışında diğer benign tümörlerin en sık görülenlerinden fibrom ve papillom gibi deriye ait tümörler düşünülmelidir. Klitoris bölgesinde bulunan tümörlerin çoğu karsinoma yapısında olup, benign tümörler bu bölgede çok seyrek olarak görülürler. Bu çok nadir görülen tümörlerden birisi de granüler hücreli myoblastomdur.

Vulva tümörlerinin ayırıcı tanısında, seyrek görülmesi nedeniyle gözönünde bulundurulması gereken bir tümör olduğundan yayınlamayı uygun gördük.

Doç.Dr.Oktay ERTEN, Dr.Murat CELİLOĞLU, Dr.Bilge ÖZGÖREN, Dokuz Eylül Üniversitesi Tıp Fakültesi Kadın Hastalıkları ve Doğum Anabilim Dalı. Yard. Doç. Dr.A. KÜPELİOĞLU, Patoloji Anabilim Dalı.

OLGU: Sn. H.D (Protokol No. 118131). 24/6/1987 tarihinde Dokuz Eylül Üniversitesi Tıp Fakültesi Kadın Hastalıkları ve Doğum Kliniğine yatırıldı.

53 Yaşında  
17 yaşında evlenmiş. İlk doğumu 18 yaşında  
Doğum : 3, Düşük : 2.

Hasta 2 yıldır menopozda idi.

Yakınması :İlk kez 15 yıl önce genital organının dış kısmında hissettiği nohut büyüklüğündeki bir kitlenin büyümesi. Ağrı, pruritis, dispareunia tanımlamıyor. Hastanın yapılan sistemik muayenesinde patolojik bulguya rastlanılmadı. Laboratuvar tetkikleri normal sınırlardaydı.

Jinekolojik Muayene : Perine : Normal

Vulva : Frenilum klitorisinin alt solunda saplı izlenimini veren, yaklaşık 1X1X0,7 cm. ebadında gri-beyaz renkli, ülser olmayan, verrüköz yapıda, sertçe, granüloamatöz bir oluşum mevcut.

Vagina : Normal

Uterus : Normal cesamette, antevort

Adnexler : Bilateral normal

Parametrium : Serbest

Spekulum : Portio multipar, normal görünümde.

İnguinal lenfadenopati yok.

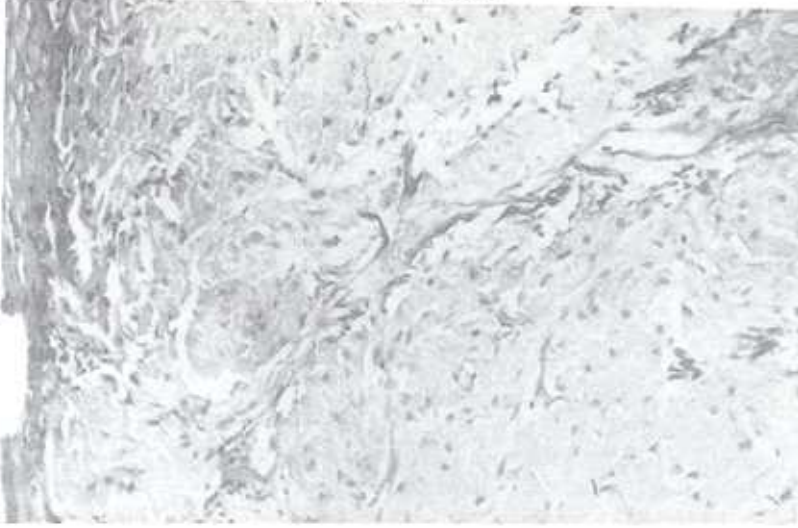
Operasyon tarihi:29/6/1987, Operasyon numarası 183/87. Genel anestezi altında servikal ve vaginal smear alındı. Fraksiyone küretaj yapıldı. Kitle, çevresinden 5 mm.lik sağlam doku ile eksize edildi. Smear, küretaj ve operasyon materyali Dokuz Eylül Üniversitesi Tıp Fakültesi Patoloji Anabilim Dalına gönderildi.

Patolojik inceleme sonuçları aşağıdadır :

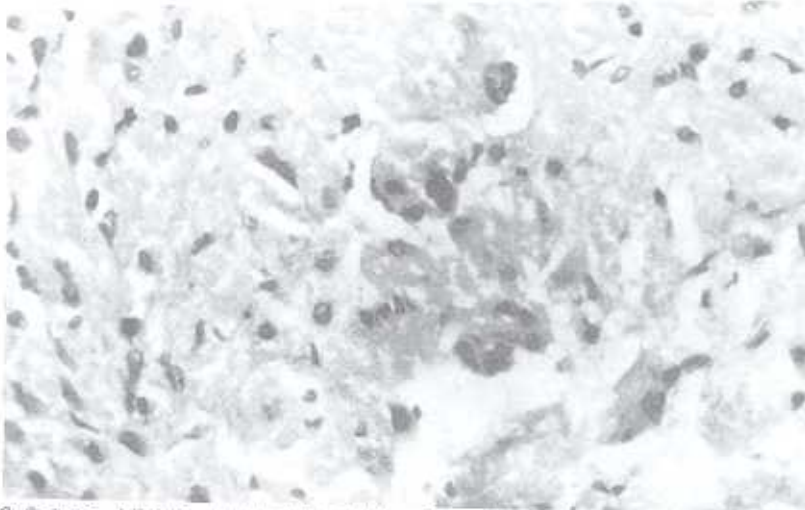
1. Kronik servisit
2. Granüler cell myoblastom,vulva

Vulvadaki tümörün mikroskopik incelemesinde epidermisin altında yuvarlak ve poligonal biçimlerde, granüle, eozinofilik sitoplazmalı hücreler izlenmekte. Bunların nükleusları küçük, yuvarlak, hafif merkeze yerleşmiş olarak görülmekte. Yapılan PAS ve PAS diastase boyası ile bu granüller pozitif boyanmışlardır. (Resim 1,2).

VULVANIN PARAKLİTİHAL BİR GRANÜLER HÜCRELİ  
MYOBLASTOMA OLGUSU



Resim 1: Solda çok katlı yassı epitel, yanında küçük nükleuslu, geniş, granüler sitoplazmalı hücrelerin oluşturduğu tümör dokusu. (Hematoksilen-Eozin x200).



Resim 2: Ortada küçük, yuvarlak nükleuslar ile bir kısmının sınırları belirgin granüler sitoplazmalı hücreler. (Hematoksilen-Eozin x400).

Post-operatif sorunu olmayan hasta kontrole gelmek üzere yatışından üç gün sonra taburcu edildi.

**TARTIŞMA:** Granüler hücreli myoblastoma ilk kez 1926 yılında Abrikossoff tarafından tanımlandı. Genellikle solid olan bu tümörler yaklaşık %7-16 vulvar tutulum gösteriyorlardı(1,3,5,10,11). Literatürde yaklaşık 400 olgu bildirilmiş olup, vulvar tutulumu 54 olguda rastlandı. Klitoral tutulum ise son derece azdı(2,3,4,5). Olgumuz klitoral tümör grubuna girmekte olup, literatürden şimdiye kadar kaç klitoral tutulumlu granüler hücreli myoblastom olduğu anlaşılamamıştır.

Granüler hücreli myoblastoma olgular her yaşta görülebilir, %10'u birden fazla odaklıdır(10). En sık olarak dilde görülürler. Dil olguları tüm olguların %40'ını kapsar(3,5,10,11). Ayrıca sık olarak da deride ve subkutan dokuda ve daha seyrek olarak da ösefagus, mide, appendiks, larinks, bronkus, pituiter bez, uvea, iskelet kası, ekstrahepatik bilier sistem, meme ve mesane tutulumları vardır(3,6,10,11). Vulva dışındaki kadın genital organlarının tutulumu son derece nadirdir. Fallop tüplerinin, uterus ve overlerinin tutulumuna rastlanılmamış olup, bugüne kadar uterin serviksî tutan iki olgu bildirilmiştir(8).

Bizim olgumuzda da olduğu gibi, infiltrasyon gösteren ama benign bir tümördür ve seyrek olarak verrüköz yapı gösterirler. Küçük subkutan nödüller genellikle 1-4 cm. boyutlardadır. İyi çevrelenmişlerdir ve çevrelerinden kabarıktırlar. Tümör bazı olgularda hassas, pruritik bir özellik gösterir. Olgumuzda bu yakınmalar yoktu. Bazen tümörün artan hacmi ve yüzeyinin büyümesi ülseratif lezyonla sonuçlanabilir. Bu görünüm kanserle karıştırılabilir (6,10).

Dil gibi sık lokalizasyonlara eğilimi dışında granüler hücreli tümörlerin ayırteci klinik özellikleri yoktur. Tedavileri uygun bir sağlam doku bırakarak çevre dokudan eksizyonlarıdır. Ancak geride kalan infiltratif tümör dokuları %5-10 oranında yinelenmeye yol açarlar. Christie J.D. ve arkadaşları krus klitorisnin priapizmüne neden olan, lokal olarak agresif seyreden bir olgu da bildirmişlerdir(2). Nitelikleri ne olursa olsun epiderminin pseudoepitelyomatöz hiperplazisine yolaçması dışında hemen her zaman benign lezyonlardır (10).

İlk tanımlanmasından uzun yıllar sonrasına kadar bu tümör immatür çizgili kas hücrelerinin ve myoblastların karışımı olarak düşünülmüştür. Ve böylelikle granüler hücreli myoblast olarak adlandırılmıştır. Bu görüşün doğmasının nedeni dilin tümör hücrelerinin ve çizgili kas hücrelerinin arasında sık görülen yakın ilişkidir. Mernekadar histokimyasal ve elektron mikroskobu çalışmaları tümörün kaynağı olarak

myoblastları elimine etmişse de, tümör hücrelerinin kökeni hakkında görüşbirliği yoktur. Bugün tümör hücrelerinin kökeni ile ilgili olarak birçok yazar bunların Schwann hücresi kökenli olduklarına inanmaktadırlar. Ancak bu konudaki tartışmalar sürmektedir(11).

Sonuç olarak, literatürde sınırlı sayıda bildirilen ve oldukça seyrek görülen paraklitoral bölgenin bir granüler hücreli tümör olgusunu sunduk. Bu tümör vulvanın ve klitorisin granüloamatöz natürdeki kitlelerinin ayırıcı tanısında gözönüne alınmalıdır.

#### KAYNAKLAR

1. Altaras M., Jaffe R., Bernheim J. and Aderet N.B. Case reports : Granular cell myoblastoma of the vulva. *ISR. Gynecol. Oncol.* 1985; 22/3 (352-355).
2. Christie J.D., Sweda J., Powell L.C. Locally aggressive granular cell tumor causing priapism of the crus of the clitoris. A light and ultrastructural study, with observations. Concerning the pathogenesis of fibrosis of the corpus cavernosum in priapism. *Am. J. Surg. Pathol* 1986 10/7 (497-507).
3. Coates J.B., Hales J.S. Granular cell myoblastoma of the vulva. *Obstat. Gynecol.* 1973; 43/5. 796-99
4. Degafu. S., et. al. Granular cell tumor of the clitoris in pregnancy. *USA. Gynecol. Oncol.* 1984. 19/2 (246-251)
5. Dgani R., Czernobilsky B., Borenstein R., Lancet M. Granular cell myoblastoma of the vulva. Report of 4 cases. *Acta Obstet. Gynecol. Scand.* 1978; 57. 385-87
6. Edmond R. Novak M.D, George Anna Seegar Jones MD, Howard W., Jones J.R M.D. Novaks Textbook of Gynecology-Ninth Edition. Williams and Wilkins; Baltimore-London 1979 : pp 204.
7. Fletcher M.S., Aker M., Hill J.T., Pryor. J.P., Whimster W.F. Granular. cell myoblastoma of the bladder. *Br. J.Urol* 1985; 57. 109-110
8. Gal. R., Dekel A., Ben-David M., Goldman J.A., Kessler E. Granular cell myoblastoma of the cervix. Case report. *Br. J. Obstet. Gynecol.* 1988; 95. 720-722

9. Stanley L., Rabbits M.D., Ramzis Cotran M.D., Vinay Kumar M.D., Pathologic Basis of Disease-Third Edition. W.B. Saunders Comp. 1984. 1316-1317.
10. W.A.D. Anderson, John M. Kissane, Pathology 7. edition, volume two The C.V. Mosby Comp, S.Louis 1977 1862-1863. 1262-1243.
11. Walter F. Levar M.D., Histopathogy of the skin. 3.B. Lippincott Comp. 1983. 674-675.