

LARINKS TONSİLLER KİSTİ

Fulya ÇAKALAĞAOĞLU*, Kutsal YÖRÜKOĞLU*,
Meral KOYUNCUOĞLU*, Oya GÖRE*, Ufuk GÜNBAŞI**

D.E.Ü.Tıp Fakültesi Patoloji Anabilim Dalı*
D.E.Ü. Tıp Fakültesi Kulak Burun Boğaz Hastalıkları Anabilim Dalı**

ÖZET

Bu makalede iki tonsiller larinks kisti olgusu sunulmaktadır. Ender görülen larinks kistlerinin etiyolojisi patolojik klinik özellikleri, sınıflandırılması, literatür taraması ile birlikte tartışılmaktadır.

Anahtar Sözcükler: Larinks Kistleri

Larinks kistleri nadir görülen lezyonlardır. Geniş bir yaş grubunda izlenir. En sık epiglottik bölgede ve gerçek kord vokalde gözlenir. Subglottik yerleşimli lezyonlar daha az oranda görülür (1,2,3,4).

Laringeal kistler benign laringeal lezyonların yaklaşık olarak %5'ini oluşturur. Pek çoğunun submukozal bez duktuslarının obstruksiyonundan geliştiği düşünülmektedir. Bazılarının ise laringeal ventriküler sakkülden obstruksiyon sonucu oluştuğu zannedilmektedir. Larinks kistleri duktal ve sakküler olarak sınıflandırılmıştır (3). Daha sonra Bruce ve arkadaşları (1) bunlara tonsiller kistleri ilave ederek yeni bir sınıflandırma yapmışlardır.

Histolojik olarak pek çok kist skuamöz ve respiratuar epitellerden biri veya ikisi ile döşelidir.

SUMMARY


Two patients with tonsillar cyst of larynx are presented. Etiological factors, pathology, clinical properties and the classification of this rare lesion is reviewed by the aid of the literature.

Key words: Cysts of larynx

Daha nadir olarak muköz veya onkositik bir epitel bulunur. Bu çalışmada iki olgu nedeni ile nadir görülen larinks kistlerinin histopatolojik özelliklerinin sınıflandırılması ile ayırıcı tanılarına değinilmektedir.

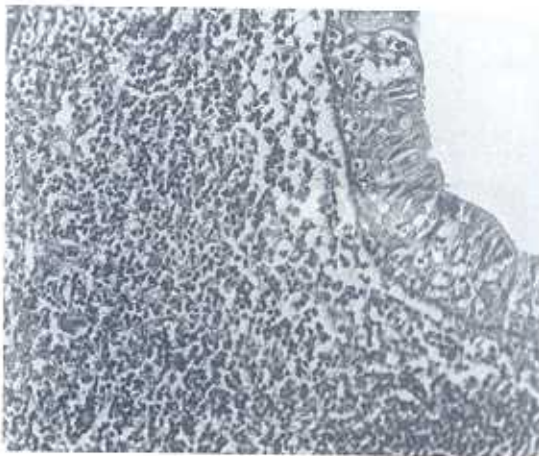Olgu 1: 60 yaşında erkek hasta. Bir yıldır olan ses kısıklığı şikayeti ile müracaat eden olgunun 20 yıl 15-20 adet /gün sigara öyküsü var. Direkt laringoskopide sağ aryepiglottik bölgede kistik yapı eksize edildi. Dokuz Eylül Üniversitesi Tıp Fakültesi Patoloji Anabilim Dalında(6126/91) protokol numarası ile kayıt olan vaka makroskopik olarak 1x0,5x0,3 cm. boyutlarda beyaz kırmızı renkli yumuşak kıvamda dokudur. Mikroskopik incelemede yüzey epiteli altında submukozada respiratuar yer yer de skuamöz epitel ile döşeli kistik yapı izlenmiştir. Bu kistik yapının çevresinde lenfoid follikül oluşturan mononükleer

hücreler görülmüştür (Şekil 1).



Şekil 1. Kistik yapının çevresinde lenfoid follikül oluşturan mononükleer hücreler

Olgu 2: 57 yaşında erkek hasta, inşaat malzemeleri satan olgu zaman zaman bu malzemelerden aspire ettiğini belirtiyor. 1,5 yıl süren ses kısıklığı, horlama yakınmaları nedeniyle Kulak Burun Boğaz Hastalıkları Polikliniğine başvuran hastaya yapılan direkt laringoskopik incelemede sol ön kommissürde yumuşak kıvamda lezyon görülmüş ve ekstirpe edilmiştir. D.E.Ü.T.F Patoloji Anabilim Dalında (6349/91) protokol numarası



Şekil 2. Skuamoz epitel ile döşeli kistik yapı ve bu yapı çevresinde mononükleer hücre toplulukları

ile kayıt edilen materyalin makroskopik özellikleri 7x3x2mm boyutlarında hemorajik yumuşak kıvamda dokudur. Mikroskopik olarak submukozada skuamoz epitel ile döşeli kistik yapı izlenmiştir. Bu yapı çevresinde germinal merkezleri hiperplazik lenfoid folliküler ve arada ekstrasvaze olmuş eritrositler görülmüştür (Şekil 2).

TARTIŞMA

Larinks kistleri en sık 6. dekatta ve her iki cinstе eşit görülür. Bir çalışmada hafif kadın üstünlüğü saptanmıştır. Hastaların klinik semptomları horlama, ağrı, disfaji, ses kısıklığı, yabancı cisim duyarlılığıdır. Bazende asemptomatik olabilir. Bizim bir vakamızda horlama, birinde de ses kısıklığı semptomları vardır. Her iki vakada da semptomlar kısa sürelidir.

Larinks kistleri genellikle supraglottik bölgede lokalizedir (1,2,3,4). Olgularımızdan biri aryepiglottik, diğeri de kord vokal olmak üzere glottik ve supraglottik lokalizasyonludur. Kistlerin boyutları 0,5-3 cm arasında olup ortalama 1,3 cm dir. Lezyonlarda tedavi direkt laringoskopi ile eksizeyondur. Rekürrens onkositik kistler dışında yoktur (2,3).

Larinks kistlerinin sınıflandırılması ilk kez 20 yıllık periyotta 238 vaka üzerinde yapılmıştır (3). Bu çalışmada kistler duktal ve sakküler diye ikiye ayrılmıştır. Duktal orjinli larinks kistleri vakaların %75 ini oluşturmaktadır. Bunların boyutları 1 cm'nin altında ve hemen mukozanın altında yer alırlar. Buna karşın sakküler olanlar daha derin lokalizasyonlu ve 1-7 cm boyutlarındadır (3). Diğer bir çalışmada ise Bruce ve arkadaşları 20 vakalık bir seride vakaların yarısında yoğun lenfoid doku izlemişler ve bunları tonsiller kriptlerden ayırt edememişlerdir (1). Tonsiller

kist olarak isimlendirdikleri bu lenfoid dokunun etiyolojik sebebi belirsizdir. Travmatik veya enfeksiyöz bir olay, ya da nonspesifik reaksiyon olarak düşünülebilir (2-4). Olgularımızda da kronik iritasyon bulguları vardır. Buruce ve arkadaşlarının önerdikleri sınıflama tablo I de gösterilmiştir (Tablo I).

Tablo I. Larinks kistlerinin sınıflandırılması

LARINKS KİST TİPİ	DAVRANIŞI
A-EPİTELİYAL KİSTLER	NÜKS
DUKTAL	YOK
SAKKÜLER	NÜKS
B- TONSİLLER KİSTLER	YOK
C- ONKOSİTİK KİSTLER	NADİREN

Larinks kistlerinin diğer bir tipi de ilk kez 1946 da Nohterinin tanımladığı onkositik kistlerdir. Bu türde kistin epiteli onkositik hücreler ile döşelidir. Bu kistin özelliği daha yaşlı yaş grupta ve daha değişik lokalizasyonda görülmeleridir (2). Bunlarda ayrıca multisentrik olma özelliği ve rekürrens bildirilmektedir (2,3). Onkositik epitel değişiklikleri diğer larinks kistlerinde bildirilmektedir.

Larinks kistleri nadir görülen, klinik ve histolojik özellikleri benign olan lezyonlardır. Medline ile son 10 yılı kapsayan taramada larinks kistlerine ait sadece Bruce ve arkadaşlarının 20 olguyu içeren çalışmanın (1) bulunduğu dikkati çekmiştir. Bu çalışmada spesifik etyolojik bir etken bulunamamıştır. Her iki olgumuzda da kronik iritasyon öyküsünün bulunması ve lezyonun gelişiminden sorumlu tutulabileceği görüşü ile son literatürde de sadece bir çalışma ile incelenen larinks tonsiller kisti olguları, sunulmaya değer bulunmuştur.

KAYNAKLAR

1. Newman Bruce H, Taxy JB, Laker III. Laryngeal cysts in Adults A Clinico- pathologic study of 20 cases. Am J Clin Pathol 1984, 81: 715-720.
2. Oliveria CA, Roth JA, Adams GL. Onkocytic lesion of the larynx. Laryngoscope 1977 ,87: 1718-1728.
3. John M. Kissane. Anderson's Pathology. Ninth edition. St. Louis: The CV Mosby Company; 1990, 1085-1086.
4. Rosai J. Ackeman's Surgical Pathology. Vol. I Seventh Edition, St. Luis Toronto, Washington DC: The CV Mosby Company; 1989, 153-154.